OSCE-Skript

ÖH Med Graz

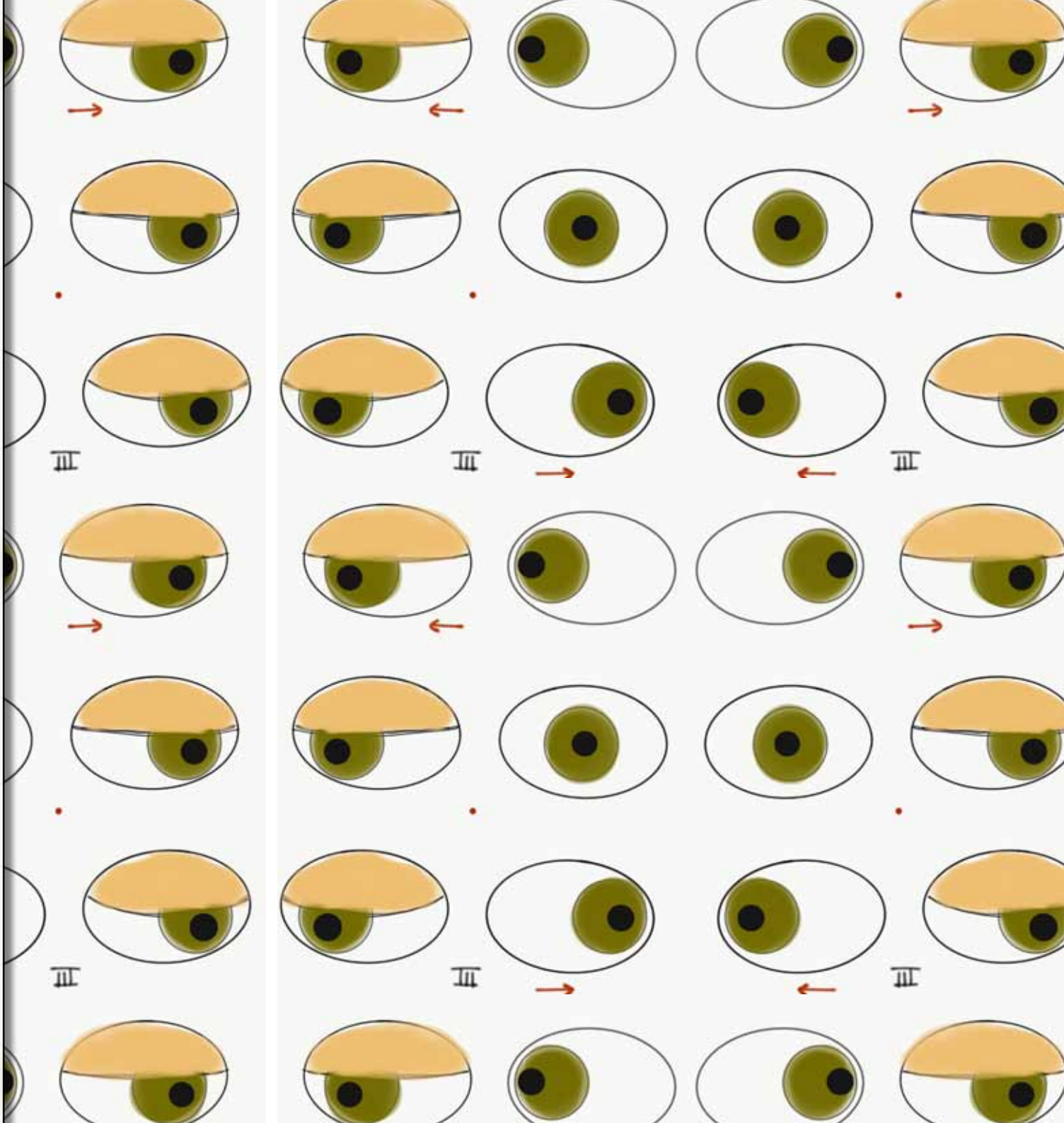

INHALT

Einleitung 3

Legende 4

Freie Wahlfächer 4

Anästhesie und Intensivmedizin
Basic Life Support 5

Augenklinik
Basale Untersuchungstechniken 7
Ektropionieren 8
Augenmotilität 9
Gesichtsfeldüberprüfung 11
Pupillenreaktion 12
Brückner-Test 13
Augendruck 14
Hornhautsensibilität 15
Äußeres Auge 16
Fundusuntersuchung 17

Blutgruppenserologie / Transfusionsmedizin
Bed-Side-Bluttest 18

Chirurgie
Ärztliches Gespräch 20
Chirurgische Naht 21

Dermatologie und Venerologie
Dermatologische Basisuntersuchung 22

Frauenheilkunde und Geburtshilfe
Vaginale Routineuntersuchung 60
Gynäkologische Nahttechniken 61
Brustuntersuchung 62

HNO
HNO-Status 64

Innere Medizin
Angiologische Basisdiagnostik 66
Auskultation und Perkussion 69
Venenpunktion 72

Kardiologie
Pathologische kardiologische Auskultationsbefunde bei Erwachsenen 73

Kinder- und Jugendheilkunde
Versorgung des Neugeborenen 78

Psychologie und Psychotherapie
Kommunikation – Somatoforme Störungen 80

Neurochirugie
Graduierung eines*einer komatösen Patienten*Patientin 81
Neurochirurg. Basisuntersuchung bei Lähmungserscheinungen an der unteren Extremität 82

Neurologie
Neurologische Untersuchung bei Kopfschmerz 84
Neurologische Untersuchung bei Lumbago 89

Orthopädie und orthopäd. Chirurgie
Durchuntersuchung des Knies 91

Radiologie
Bildinterpretation Thorax 96
Bildinterpretation Abdomen 98
Bildinterpretation Schädel-CT 99

Strahlentherapie / Radioonkologie
Planung von Bestrahlungstechniken im Urogenitalbereich 100

Urologie
Katheterisierung 104

EINLEITUNG

COPYRIGHT
Text: Julia Schirgi und Julia von der Linden
Alte Vorlage: Herzlinks-Skript
Bilderquellen:
1) s. Bildbeschreibung
2) alle mit *: Julia von der Linden
3) alle mit **: fotografiert von Autorinnen im CSC
4) alle Icons: flaticon.com
Layout: Bernhard Grundner

Liebe Studierende!

Dieses vorliegende OSCE-Skript ist aus einem Motivationsschub heraus in unserer Postprüfungsdepressionsphase entstanden. Schon beim Lernen für die OSCE fiel uns auf, dass die Informationen für diese ominöse Prüfung eher ziemlich verstreut in allen möglichen Facebook-Gruppen, unterschiedlichen Orten im VMC oder alten Prüfungsskripten zu finden waren. Eine kompakte Zusammenfassung an einem Ort gab es nicht, man stieß eher beim Lernen immer wieder auf neue und durchaus wichtige Informationen.
Da dieser Zustand sehr frustrierend sein kann, kam uns die Idee, selbst ein Skript aus den bereits vorhandenen Informationen zu erstellen, wo alle wichtigen Informationen auf einem Ort zusammen sind. Nach selbst absolvierter OSCE konnten wir außerdem unsere eigenen Erfahrungswerte, bzw. bezüglich Stationen, die wir selbst nicht geprüft wurden, Erfahrungswerte unserer Kolleginnen und Kollegen, einbringen.
Nach Absolvierung sämtlicher Multiple-Choice- sowie Short-Answer-Prüfungen im bisherigen Studium ist man ja die mündliche Prüfung, noch dazu in dieser speziellen Form des „Objective Structured Clinical Examination", alles andere als gewohnt und diese scheint daher im ersten Moment eine ziemliche Herausforderung darzustellen. Aufgrund dessen haben wir versucht, den Ablauf der einzelnen Stationen ziemlich genau zu beschreiben, damit ihr wisst, was auf euch zukommt und euch hoffentlich auch die Unsicherheit etwas genommen wird!
Wie immer sind natürlich alle Angaben ohne Gewähr. Wir haben versucht, alles nach unserem besten Wissen und Gewissen darzustellen und zu erklären, aber Fehler können natürlich immer passieren. Auf der nächsten Seite findet ihr noch eine Zeichenerklärung, damit ihr euch im Skript auskennt, und Wahlfachempfehlungen.
Da sich sowohl bei den Stationen aber auch bei Wahlfächern etc. immer wieder etwas ändern kann, ist es wichtig zu beachten, dass dieses Skript mit **Stand Sommer 2018** verfasst wurde. Es enthält dementsprechend noch keine Unterlagen zur OSCE 2, sondern gilt nur als Lernunterstützung für die OSCE 1.

Wir hoffen, dass wir euch mit diesem Skript die Ungewissheit und Unklarheit der OSCE etwas nehmen können und wünschen euch viel Spaß beim Lernen und viel Erfolg bei der Prüfung!

Julia und Julia

LEGENDE

Echte*r Patient*in

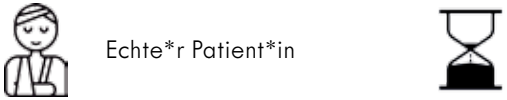
Zeit: knapp

Rein theoretische Station (z. B. Power-Point)

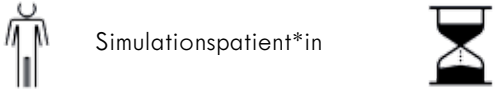
Simulationspatient*in

Primär praktische Station

Phantom/Puppe

viel Zeit

FREIE WAHLFÄCHER
und andere Übungsmöglichkeiten

Station	Name der LV	Vortragende/r	Anmeldung
Neurochirurgie	Ausgewählte Themen aus Neurochirurgie und Radiochirurgie	Prof. Leber	E-Mail an klaus.leber@medunigraz.at
Auskultation & Perkussion	Perkussion und Auskultation	Viele Professor*innen der Univ.-Klinik für Innere Medizin	E-Mail direkt an den gewünschten Vortragenden oder an Herrn Kögler (johann.koegler@medunigraz.at)
Versorgung des Neugeborenen	Grundlagen der Neugeborenenversorgung und -reanimation mit besonderem Schwerpunkt auf simulationsbasiertem Training	Prof. Mileder u.a.	Anmeldung direkt im MedOnline
Neurologie	-	Prof. Reiter	E-Mail an gudrun.reiter@medunigraz.at
HNO Status	-	(selbst üben mit den Instrumenten im Spiegelsaal)	Anrufen bei HNO-Sekretärin
alle Stationen	OSCE Tutorial	Tutor*innen des CSC	Anmeldung direkt im MedOnline
alle Stationen	Freies Training im CSC 1 und CSC 2	-	einfach mit Studierendenausweis hinkommen – jeden Uni-Tag von 18-20 Uhr

Dies sind einige Übungs-/Wiederholungsmöglichkeiten. Nicht alles ist unbedingt notwendig. Sehr zu empfehlen ist aber das freie Training im CSC. Das vorliegende Skript ist auch so gedacht, dass ihr mit diesen Informationen im CSC übt. Zusätzlich zu den oben angeführten Wahlfächern ist es sinnvoll, sich direkt in den Modulen vorzubereiten. Beispielsweise gibt es im (ehem.) Modul 26 eine Übung, in welcher der Bed-side-Test geübt wird und jede*r ihn selbst einmal machen darf. Auch die Harvey-Übungen im gleichen Modul sind durchaus sinnvoll zur Vorbereitung auf die OSCE. Im Derma/HNO-Modul wird auch der HNO-Status geübt etc.

Klin. Abteilung für allgemeine Anästhesie und Intensivmedizin

BASIC LIFE SUPPORT

- Handschuhe
- Beatmungstuch
- (Halbautomatischer Defibrillator)

Anleitung

- Weißen Mantel ablegen bzw. fragen, ob man ihn ablegen darf
- Hände desinfizieren und Handschuhe anziehen
- Beatmungstuch nehmen
- Wenn man den Defi bereits sieht, kann man fragen, ob man ihn schon mitnehmen darf. (Das ist abhängig vom Prüfer*von der Prüferin bzw. von der Situation.)
- Dann bekommt man einen Zettel, wo die Situation beschrieben ist. Bsp: Man befindet sich in einem Einkaufszentrum und beobachtet einen Mann, der in einem abgelegenen Bereich, wo nur wenig Leute vorbeikommen, umfällt. Man ist also mehr oder weniger alleine.
- Die erste Frage an den Prüfer*die Prüferin muss immer sein, ob es eine Gefahrensituation für eine*n selbst geben könnte (z. B. Wasserlacke als Gefahr beim späteren Defibrillieren, freiliegende Stromkabel etc.). Die Antwort wird „nein" sein, sonst könnte man ja nicht weitermachen und die Station wäre zu Ende.
- Dann läuft man zur Puppe hin und spricht sie an bzw. rüttelt an den Schultern.
- Wenn keine Reaktion erfolgt (also bei der Puppe immer), muss die Atemkontrolle durchgeführt werden: Kopf überstrecken und hören, sehen, fühlen. Hören mit dem eigenen Ohr über dem Mund der Person, dabei geht man so nah an das Gesicht, dass man einen vorhandenen Atem spüren würde, gleichzeitig blickt man auf den Brustkorb, um zu sehen, ob man Thoraxbewegungen feststellen kann. Dabei sollte man nicht vergessen, die Kleidung aufzuknöpfen, da man so bei einem echten Patienten*einer echten Patientin die Atmung besser beurteilen könnte. Die gesamte Atemkontrolle sollte maximal 10 Sekunden dauern.
- Bei nicht vorhandener Atmung (im Fall der Puppe also immer) beginnt man mit der Reanimation.
- Bevor man mit der Reanimation beginnt, sollte man außerdem noch um Hilfe rufen. Je nach Prüfungssituation kommt dann jemand vorbei, dem man die Anweisung geben soll, die Rettung zu rufen sowie einen Defibrillator zu holen.
- Es kann aber auch sein, dass man von Anfang an allein ist und gleich den Defi mitnehmen soll, dann sollte man aber trotzdem um Hilfe rufen und sagen, dass man selbst mit seinem Handy (auf Lautsprecher) die Rettung rufen und währenddessen schon mit der Reanimation beginnen würde. Außerdem kann man dann schon von Anfang an den Defi aufkleben und die Rhythmusanalyse starten.
- Nun beginnt man mit der Reanimation im Verhältnis 30:2, mit einer Frequenz von 100 pro Minute. Dabei drückt man mit durchgestreckten Ellbogen und beiden Händen übereinander ca. in die Mitte der Brust einige Zentimeter hinein und sollte drauf achten, den Brustkorb auch wieder gut zu entlasten. Nach 30 Thoraxkompressionen erfolgen die beiden Beatmungen mit dem Beatmungstuch, dabei sollte man nicht vergessen, die Nase zuzuhalten und den Kopf zu überstrecken.
- Nach ein paar Minuten wird der Defi gebracht und der*diejenige, der*die den Defi bringt „muss ganz schnell wieder weg, hat aber die Rettung bereits verständigt", so ist man wieder allein. Man klebt den Defi auf und schaltet ihn auch gleich ein. Die richtigen Klebestellen sind auf den Pads eingezeichnet. Sie befinden sich bspw. auf der rechten Thoraxhälfte oben, diese Elektrode klebt man längs auf, und auf der linken Thoraxhälfte unter der Brust, diese Elektrode wird quer aufgeklebt.

- Nun wird der Defi eine Rhythmusanalyse machen, währenddessen muss man die Reanimation stoppen. Wenn ein schockbarer Rhythmus vorliegt (wird in der Prüfungssituation so sein), wird der Defi geladen und man sollte auch in dieser Zeit die Reanimation unterbrechen.
- Nach vollständiger Ladung wird der Defi sagen: „Jetzt Schock abgeben". Hier ist es wichtig, dass man selbst sagt: „Ich weg, alle weg, Schock" (auch wenn man alleine ist!), dann die Puppe nicht mehr berührt und schließlich den Schock abgibt, indem man am Defi auf die entsprechende Taste drückt.
- Nun setzt man die Reanimation im 30:2-Verhältnis fort und hört auf eventuelle Anweisungen des Defi (z. B. neuerliche Schockabgabe, dann wieder gleiches Prozedere).
- Nach einiger Zeit wird der*die Prüfer*in sagen, dass die Rettung eingetroffen ist, und dann muss man noch eine korrekte Übergabe machen, indem man beispielsweise sagt: „Beobachteter Herzkreislaufstillstand vor ca. 10 Minuten, sofort begonnen mit Herzdruckmassage und Beatmung, Zustand nach zweimaliger Schockabgabe mit Defibrillator."

Universitäts-Augenklinik

BASALE UNTERSUCHUNGS-TECHNIKEN

Die Augen-Station läuft grundsätzlich so ab, dass ihr einen von mehreren Zetteln ziehen müsst, auf dem dann zwei Aufgaben, die ihr machen müsst, verpackt in einer kurzen Fallvignette, vermerkt sind. Die erste Aufgabe auf jedem Zettel ist immer das Ektropionieren, die zweite Aufgabe ist dann eine zufällige von mehreren, die zur Auswahl stehen. Dabei führt ihr die Untersuchungen an Simulationspatient*innen aus.

Pflichtaufgabe

- Ektropionieren

Eine weitere mögliche Aufgabe

aus folgenden:

- Augenmotilität
- Gesichtsfeldüberprüfung (Konfrontations-Fingerperimetrie)
- Pupillenreaktion
- Brückner-Test
- Palpation Augendruck
- Überprüfung Hornhautsensibilität
- Untersuchung des äußeren Auges
- Fundusuntersuchung: Diese Aufgabe steht auf der Prüfliste, allerdings kommt sie nie dran. Sie wäre an einem Phantom, das auch im CSC vorliegend ist, durchzuführen, allerdings gibt es für die Untersuchung nicht einmal eine wirklich ausführliche Erklärung im VMC.

Der erste Schritt, nachdem ihr eure Aufgaben gezogen habt, ist immer das Händewaschen mit Wasser und Seife. Desinfizieren tut man in dem Fall nicht, da das in den Augen brennen würde, und Handschuhe braucht ihr ebenfalls keine.
In diesem Fall ist es so, dass ihr nur einmal, also vor der ersten Aufgabe (= normalerweise Ektropionieren) die Hände waschen müsst, da ihr dann ja beim selben Patienten*bei der selben Patientin bleibt.

Der zweite Schritt, vor jeder Manipulation am Patienten*an der Patientin ist immer, den Patienten*die Patientin genauestens über den Ablauf und den Zweck der Untersuchung aufzuklären und außerdem sollte man auch hier dem Patienten*der Patientin die Möglichkeit geben, Fragen zu stellen und man sollte auf mögliche Fragen eingehen.

Am Ende jeder Untersuchung gibt man eine kurze Zusammenfassung, von dem was man gesehen oder gespürt hat (normalerweise ist es ein Normalbefund, da Simulation) und dann ist es wichtig, immer den*die Patient*in zu fragen, ob er oder sie noch weitere Fragen hat (wird meistens „nein“ sein).

EKTROPIONIEREN

• Wattestäbchen

© **

Anleitung

- Zuerst Aufgabe genau durchlesen, welches Auge betroffen ist. (links-rechts)
- Händewaschen (s. o.)
- Aufklärung (s. o.) Beispiel: „Da Sie aufgrund Ihrer Beschwerden wahrscheinlich einen Fremdkörper ins Auge bekommen haben, werde ich nun mit Hilfe eines Wattestäbchens Ihr Oberlid mit meinen Fingern umklappen und darunter hineinschauen, ob ich einen solchen Fremdkörper entdecken kann. Sollte dies so sein, kann ich ihn auch gleich entfernen. Dies ist notwendig, da das Kratzen im Auge für Sie natürlich unangenehm ist und außerdem bei längerem Verweilen des Fremdkörpers im Auge die Hornhaut geschädigt werden kann. Die Untersuchung wird nicht wehtun, kann aber etwas unangenehm sein. Wenn etwas sein sollte, bitte geben Sie gleich Bescheid. Haben Sie noch Fragen zur Untersuchung?“
- Patient*in anweisen, nach unten zu blicken.
- Wattestäbchen in die bevorzugte Hand nehmen, das kann je nach Auge und je nachdem, ob man Rechts- oder Linkshänder ist, unterschiedlich sein. Von der Augenklinik gibt es keine Vorgabe, was richtig ist. Man soll beide Varianten ausprobieren und dann die durchführen, bei der man sich am jeweiligen Auge sicherer fühlt. Normalerweise nimmt man das Stäbchen in die dominante Hand, da man bei einem tatsächlichen Fremdkörper dann mit der nichtdominanten Hand das Lid hält, mit der dominanten das Stäbchen weglegt und dann mit der dominanten Hand den Fremdkörper besser und gezielter entfernen kann. Mit etwas Übung und je nach Bevorzugung sind aber wie erwähnt beide Methoden möglich.
- Nach der Entscheidung über die richtige Hand wird das hölzerne Ende des Wattestäbchens auf das Oberlid gelegt und mit Daumen und Zeigefinger der anderen Hand werden die Wimpern des*der Patient*in gefasst und um das Wattestäbchen umgeklappt.
- Nun kann das Wattestäbchen entfernt werden und das Lid wird von den Fingern in Position gehalten.
- Jetzt sagt man, dass man einen möglichen Fremdkörper entfernen würde.
- Danach kann das Lid vorsichtig wieder zurückgeklappt werden.
- „Haben Sie noch Fragen?“ (s. o.)

Tipp: Passt auf mit dem Auge (links-rechts), das ist schon einigen Kolleg*innen passiert, dass sie das falsche Auge ektropioniert haben. Ist zwar nicht sehr tragisch, aber ein unnötiger Punkteverlust, den man leicht vermeiden kann.

AUGENMOTILITÄT

• Visitenlampe

Anleitung

- (Händewaschen, in der Prüfungssituation nicht nötig, da Hände bereits sauber von der ersten Aufgabe, s. o.)
- Aufklärung (s. o.) Beispiel: „Ich werde jetzt die Beweglichkeit Ihrer Augen überprüfen. Bitte halten Sie den Kopf gerade in Position und folgen Sie dem Licht nur mit den Augen. Eventuell kann es sein, dass ich bei den unteren Blickrichtungen Ihre Oberlider anheben muss, um die Augenbeweglichkeit besser zu sehen. Haben Sie noch Fragen zur Untersuchung?“
- Patient*in anweisen, den Kopf gerade zu halten und dem Licht nur mit beiden Augen zu folgen.
- Augenmotilität in den Blickrichtungen geradeaus, gerade nach oben, gerade nach unten, gerade rechts, gerade links und auch in die schrägen Blickrichtungen überprüfen. (Bei manchen Personen kann es nötig sein, bei den unteren Blickrichtungen die Oberlider hochzuhalten, damit man die Motilität ausreichend beurteilen kann, z. B. Ptose.)
- „Haben Sie noch Fragen?“ (s. o.)

Theoriewissen:

- N. abducens: M. rectus lateralis „gerade nach außen“, Drehung des Kopfes zur kranken Seite
- N. trochlearis: M. obliquus superior „unten innen“, Neigung des Kopfes zur gesunden Seite
- N. oculomoturis: M. obliquus inferior, M. rectus medialis, M. rectus superior, M. rectus inferior

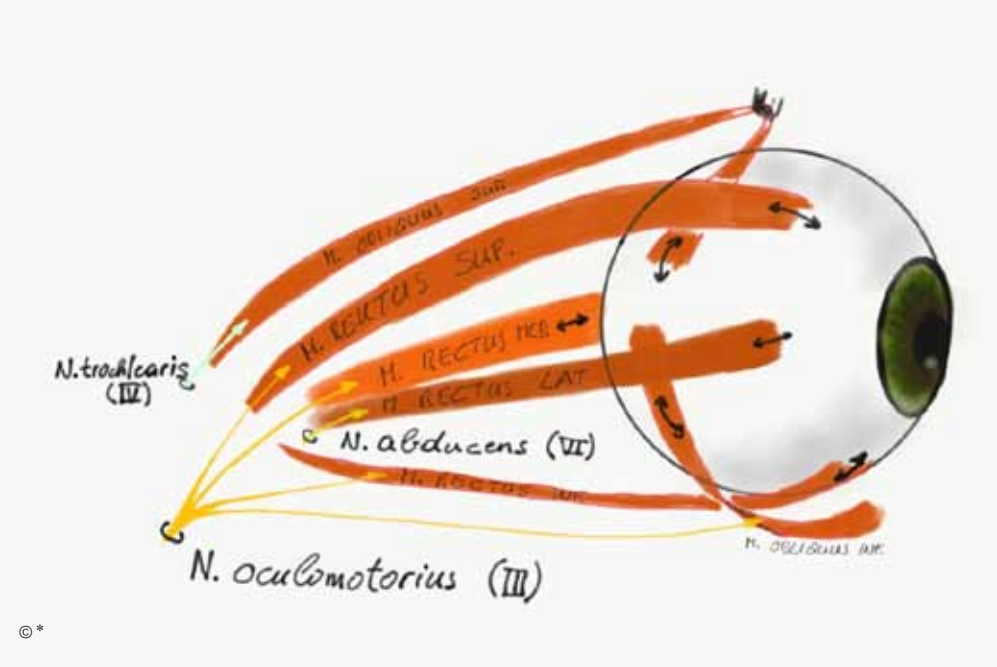

©*

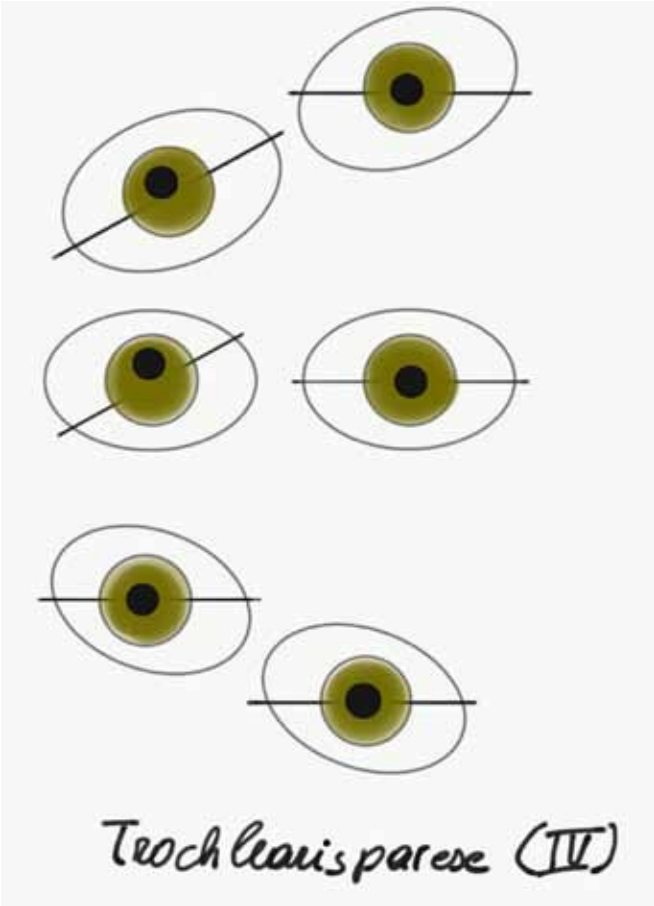
Trochleaisparese (IV)

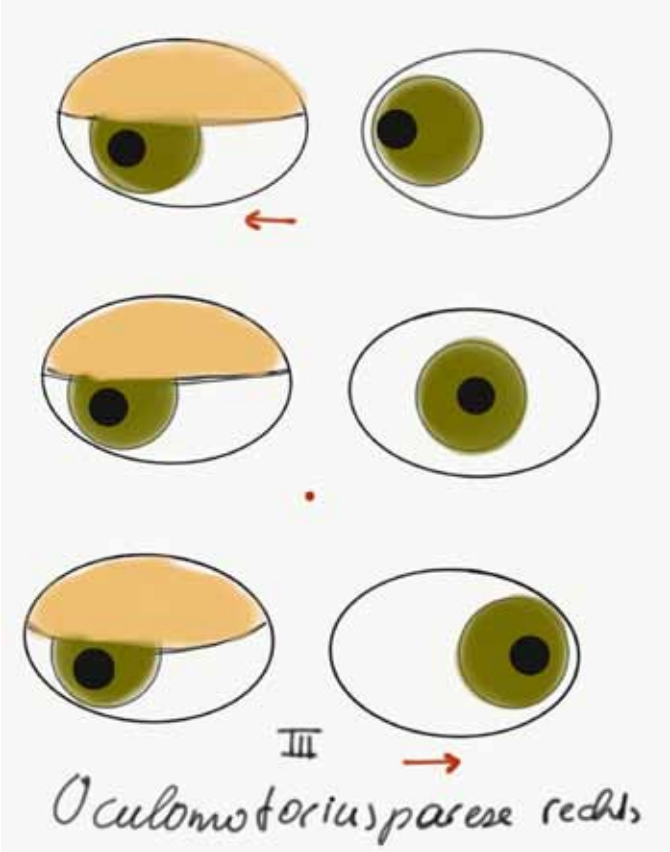
III
Oculomotoriusparese rechts

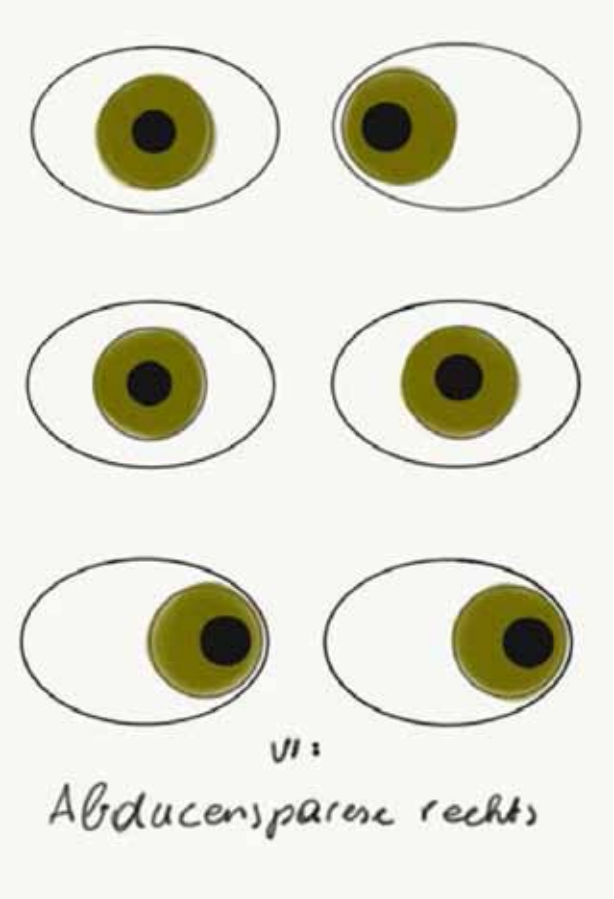
VI:
Abducensparese rechts

©*

GESICHTSFELD-ÜBERPRÜFUNG

(Konfrontations-Fingerperimetrie)

Anleitung

- (Händewaschen, in der Prüfungssituation nicht nötig, da Hände bereits sauber von der ersten Aufgabe s. o.)
- Aufklärung + Fragen (s. o.)
- Man setzt sich in ca. 0,5-1 Meter Abstand vor den Patienten*die Patientin und bittet, ihn/sie, ein Auge mit der flachen Hand abzudecken. Außerdem muss man ein Zeichen vereinbaren (z. B. „Ja"-Sagen), sobald der*die Patient*in die Finger sieht (die Vereinbarung des Zeichens kann man bereits auch in die Aufklärung oben einbauen).
- Nun streckt man seine beiden Hände links und rechts des Patienten*der Patientin aus und macht mit Zeigefinger und Mittelfinger einen Scherengriff. Dann bewegt man die Finger wie eine Schere auf und zu und fährt mit einer zufälligen Hand langsam nach vorne, in das Gesichtsfeld des Patienten*der Patientin, so weit bis er/sie das vereinbarte Zeichen (z. B. „Ja") gibt.
- Nun wiederholt man diesen Vorgang in mindestens 3 weiteren Quadranten bei demselben Auge. (rechts/links/oben/unten)
- Dann bittet man den Patienten*die Patienten, das andere Auge abzudecken und wiederholt das gleiche Prozedere in mindestens 4 Quadranten.
- Beschreibung des Befundes: „Keine Gesichtsfeldeinschränkung?"
- „Haben Sie noch Fragen?" (s. o.)

PUPILLENREAKTION

• Visitenlampe

Anleitung

- (Händewaschen, in der Prüfungssituation nicht nötig, da Hände bereits sauber von der ersten Aufgabe s. o.)
- Aufklärung + Fragen (s. o.)
- Raum abdunkeln
- Von unten mit der Visitenlampe in die Augen leuchten. (Es muss zwischen den beiden Augen keine Abschirmung bspw. durch Auflegen der Hand erfolgen, da die Nase als Abschirmung reicht.)
- Jeweils zwei mal in das eine und zwei mal in das andere Auge leuchten und die direkte und indirekte Lichtreaktion beurteilen.
- Beschreibung der Pupillenreaktion, möglicher Normalbefund: „Pupillen beidseits normal weit und isokor, direkte und indirekte Lichtreaktion beidseits prompt."
- „Haben Sie noch Fragen?" (s. o.)

Tipp: Nicht vergessen, den Raum abzudunkeln.

BRÜCKNER-TEST

• direktes Ophthalmoskop

©**

Anleitung

- (Händewaschen, in der Prüfungssituation nicht nötig, da Hände bereits sauber von der ersten Aufgabe s. o.)
- Aufklärung + Fragen (s. o.)
- Einstellung des direkten Ophthalmoskops: bei Brillenträger*innen wird die Anzahl der Dioptrien unten am Drehrädchen eingestellt, bei „Normalsehenden“ und Kontaktlinsentragenden auf „0“ eingestellt lassen.
- Raum abdunkeln
- In ca. 1 Meter Entfernung von dem*der Patient*in stehen, Ophthalmoskop ans eigene Auge halten und gleichzeitig beide Augen des*der Patient*in beleuchten.
- Beschreibung des Rotreflexes, möglicher Normalbefund: „Rotreflex seitengleich hell, keine Verschattungen, keine weißen Verfärbungen.“
- „Haben Sie noch Fragen?“ (s. o.)

Tipp: Nicht vergessen, den Raum abzudunkeln.

PALPATION DES AUGENDRUCKS

Anleitung

- (Händewaschen, in der Prüfungssituation nicht nötig, da Hände bereits sauber von der ersten Aufgabe s. o.)
- Aufklärung + Fragen (s. o.) Beispiel: „Ich werde nun Ihren Augendruck mit meinen Fingern ertasten, da bei Ihnen der Verdacht auf einen grünen Star besteht. Dabei bitte ich Sie nach unten zu blicken und dann werde ich mit meinen Fingern sanften Druck auf Ihren Augapfel ausüben. So kann ich erkennen, ob er besonders hart oder auch besonders weich ist. Wenn beim Druck Schmerzen auftreten, bitte geben Sie sofort Bescheid."
- Den*die Patienten*Patientin bitten, nach unten zu schauen. (Wichtig: Nicht die Augen schließen, da es sonst zum Bell-Phänomen kommt)
- Zuerst das eine Auge und dann das andere im Seitenvergleich palpieren: Die Zeigefinger beider Hände liegen auf einem Bulbus (Oberlid), die restlichen Finger (ausgen. Daumen) liegen zur Stabilisierung auf der Stirn. Nun drückt man mit beiden Zeigefingern abwechselnd vorsichtig gegen den Bulbus.
- Wiederholen des Prozedere am anderen Auge (Seitenvergleich!).
- Beschreibung des Tastbefundes, möglicher Normalbefund: „Bulbi seitengleich weder besonders hart noch fluktuierend und nicht druckschmerzhaft."

Theoriewissen

- Harter, druckdolenter Bulbus: V. a. erhöhten Augeninnendruck, entsprechend einem Glaukom (grüner Star)
- Fluktuierender Bulbus: v. a. erniedrigten Augeninnendruck
- Bell-Phänomen: ist ein Schutzreflex des Auges; beim Lidschluss kommt es zur Aufwärtsrotation des Auges.

Bei beiden Befunden ist weitere Abklärung notwendig.

ÜBERPRÜFUNG DER HORNHAUT-SENSIBILITÄT

• Wattestäbchen

©**

Anleitung

- (Händewaschen, in der Prüfungssituation nicht nötig, da Hände bereits sauber von der ersten Aufgabe s. o.)
- Aufklärung + Fragen (s. o.)
- Ausziehen des Kopfs des Wattetupfers, bis ein längerer, dünner Faden wegsteht.
- Von der Seite her fährt man langsam in Richtung des Auges und berührt mit der Spitze des ausgedrehten Wattestäbchens möglichst die zentrale Hornhaut.
- Wiederholung des Prozedere am anderen Auge.
- Nun fragt man den Patienten*die Patientin, ob bei der Sensibilität im Seitenvergleich ein Unterschied besteht.

Theorie

Mögliche Ursache für herabgesetzte Hornhautsensibilität im Seitenvergleich: Herpes zoster.

UNTERSUCHUNG DES ÄUßEREN AUGES

• Visitenlampe

Anleitung

- (Händewaschen, in der Prüfungssituation nicht nötig, da Hände bereits sauber von der ersten Aufgabe s. o.)
- Aufklärung + Fragen (s. o.)
- Betrachten der Augen mit der Visitenleuchte, am besten man legt sich selbst ein Schema zurecht, nach dem man vorgeht, damit man nichts vergisst. Eine Möglichkeit ist hier beschrieben:
  - o Lider: Stellung? Rötung? Schwellung? Tumor?
  - o Zilien: Madarosis? Trichiasis? Stellung? Verkrustungen?
  - o Tränensystem: Stellung der Tränenpunkte? Schwellung? Tränensee? (kann zusätzlich noch palpiert werden)
  - o Bindehaut: (zur besseren Beurteilung können die Lider vom Bulbus weggeschoben werden und der*die Patient*in aufgefordert werden, verschiedene Blickrichtungen einzunehmen) Rötung? Chemose? Fremdkörper? (Entfernung von möglichen Fremdkörpern mit angfeuchtetem Wattetupfer) konjunktivale, ziliare oder gemischte Injektion? Follikel bzw. Papillen an der tarsalen Bindehaut: eitriges, muköses oder seröses Sekret?
  - o Hornhaut: Beschaffenheit? (klar, glatt, glänzend), Fremdkörper? Hornhautvaskularisation?
    - Lokalisierte Trübung: Keratitis oder Hornhautnarbe
    - Diffuse Trübung: Hornhautödem
  - o Vorderkammer: seitlich fokale Beleuchtung: Tiefe? Dabei leuchtet man mit der Lampe seitlich von der temporalen Lidkante Richtung nasale Lidkante tangential zur Hornhaut. Bei tiefer Vorderkammer ist die gesamte Iris beleuchtet, bei flacher bleibt der periphere nasale Iristeil hingegen im Schatten. Der Vorderkammerinhalt ist unter physiologischen Bedingungen nicht sichtbar. Eiteransammlungen (Hypopyon), Vorderkammereinblutungen (Hyphäma) oder auch starke Fibrinausschwitzungen in die Vorderkammer können mittels Visitenlampe diagnostiziert werden.
  - o Linse: Trübung besonders bei weiter Pupille und ausgeprägtem grauen Star zu erkennen.
- „Haben Sie noch Fragen?“ (s. o.)

FUNDUS-UNTERSUCHUNG

- (Händewaschen, in der Prüfungssituation nicht nötig, da Hände bereits sauber von der ersten Aufgabe s. o.)
- Aufklärung + Fragen: hier Puppe, trotzdem aufklären!
- Untersuchung des rechten und des linken Auges mit dem direkten Ophthalmoskop
- Kommentieren des Papillenbefunds des rechten Auges.
- Kommentieren des Papillenbefunds des linken Auges.
- Mögliche Papillenbefunde:
  - o normale Papille
  - o Papillenödem
  - o Glaukomatöse Optikusatrophie

Universitätsklinik für Blutgruppen-serologie und Transfusionsmedizin

BED-SIDE-BLUTTEST

- Medtro-Karte
- Blutkonserve mit abgeschweißten Segmenten und Konservenbegleit-schein
- Röhrchen mit Patienten*Patientinnen-Blut
- 2 Stk. Draculae
- 2 Stk. Nadeln
- 1 Spritze (5 ml)
- Unterlage

Art Zeit Stoff

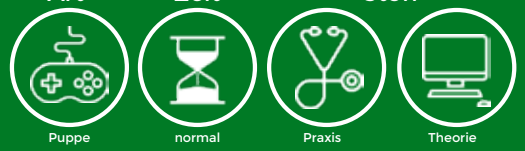

Bei dieser Station ist die Durchführung eines Bedside-Tests vorgesehen.

Anleitung

- Hände desinfizieren und Handschuhe anziehen
- Unterlage ausbreiten
- Materialien vorbereiten: Draculae, Nadeln, Spritze und Medtrokarte
- Blutkonserve reichen lassen und folgende Punkte überprüfen:
    - Richtiger Patienten*Patientinnen-Name und Geburtsdatum?
    - Übereinstimmung Nummer Allonge und Nummer Konserve?
    - Übereinstimmung Blutgruppe Allonge und Blutgruppe Konserve?
    - Kontrolle des Verfallsdatums der Konserve (6 Wochen haltbar)
    - Kontrolle des Verfallsdatums der Kreuzprobe (48 h haltbar)
    - Kontrolle des „Checkspot“: wenn Checkspot rot, darf Konserve nicht mehr eingekühlt werden! Das bedeutet: Beobachteter Umschlag auf „rot“: Transfusion innerhalb der nächsten 6 h erlaubt; nicht-beobachteter Farbumschlag: Konserve darf nicht verabreicht werden.
    - Makroskopische Beurteilung der Konserve auf Farbe und Koagel

Diese Punkte sollten erwähnt und kommentiert werden, wenn etwas nicht passt (beispielsweise Blutgruppe stimmt nicht überein auf Konserve und Allonge) sollte gesagt werden, dass man die Konserve nun normalerweise an die Blutbank zurückschicken würde, in der Prüfungssituation macht man aber natürlich trotzdem weiter.

- Blut theoretisch direkt am Patienten*Patientinnen-Bett abnehmen. In der Prüfungssituation liegt natürlich bereits ein Röhrchen mit Blut vor.
- Medtrokarte beschriften: entweder oben oder unten Patienten*Patientinnen-Name und Geburtsdatum eintragen und auf das jeweils andere Feld ein Pickerl von der Rückseite der Konserve nehmen und aufkleben. (Falls kein Pickerl mehr da sein sollte Nummer abschreiben.)
- Abgeschweißtes Segment von der Konserve abreißen oder, falls in der Prüfungssituation keines mehr da sein sollte nach einem verlangen.
- Eine Dracula in die erste Kammer (Anti-A) einstechen (entweder oben oder unten, je nachdem, wo man für Konserve gekennzeichnet hat) und das Segment oben in die Dracula einstecken. Einige Tropfen Blut (es reichen 1-2 Tropfen, aber zu viel ist es anscheinend nur, wenn die Kammer halb voll ist) in die erste Kammer eintropfen lassen, dann Dracula hinausziehen und verwerfen. Das Segment kann (in der Prüfungssituation) allerdings weiter verwendet werden.
- Einstechen in die zweite Kammer (Anti-B) mit einer frischen Dracula, damit keine Kontamination zwischen Anti-A und Anti-B stattfindet, und dann selbes Prozedere wie oben.
- Leichtes Schütteln der Karte, um eine Vermischung von Blut mit Anti-A/B zu bewirken und Beobachtung der Reaktion.
- Vermerk der Reaktion rechts im zugehörigen Testfeld (wichtig: Vermerk der Reaktion, nicht der getesteten Blutgruppe! So kann auch bei falscher Interpretation der Ergebnisse eine korrekte Dokumentation erfolgen. Beispiel: Verklumpen in der ersten Kammer, keine Reakti-

© **

on in der zweiten Kammer; Vermerk: A + ; B - ;)

• Aufstecken der Nadel auf die Spritze und Entfernung der Schutzkappe. Einstechen in das Patienten*Patientinnen-Blutröhrchen und Entnahme von ca. 2 ml Blut, mehr wird nicht benötigt und so bleibt in der Prüfungssituation mehr für die anderen Studierenden übrig (In der Praxis müsste das Patienten*innen-Blut direkt am Bett abgenommen werden, damit es zu keiner Verwechslung kommen kann.)

• Mit derselben Nadel sticht man in die erste Kammer (Anti-A) (entweder oben oder unten, je nachdem wo man für den*die Patienten*Patientin gekennzeichnet hat) und lässt wieder wenige Tropfen Blut in die Kammer träufeln. Bei der Nadel sollte man darauf achten, wo sich der Schliff befindet, damit das Blut nicht aus der Kammer hinaus getropft wird.

• Nun verwirft man wieder die erste Nadel, um eine Anti-A/Anti-B Kontamination zu vermeiden und setzt auf dieselbe Spritze eine neue Nadel auf. Nun sticht man in das zweite Feld (Anti-B) und lässt ein paar wenige Tropfen hinein träufeln.

• Anschließend schüttelt man die Karte leicht, damit sich das Blut mit Anti-A/B vermischt und beobachtet die Reaktion.

• Wieder vermerkt man die Reaktion im dazugehörigen Testfeld rechts. (s. o.)

• Theoretisch erklären:

o Wenn die Reaktionen im Konserven- und Patienten*Patientinnen-Teil der Testkarte übereinstimmen (Blutgruppe muss theoretisch nicht einmal gewusst/erkannt werden) und auch sonst alles passt (Ablaufdatum, Allonge etc., s. o.) kann die Konserve transfundiert werden.

o Wenn etwas nicht übereinstimmen sollte, darf man die Konserve nicht transfundieren.

Theoriewissen/Hintergrund

Medtro-Karte

Anti-A	Anti-B	Blutgruppe
keine Reaktion	keine Reaktion	0
Reaktion	keine Reaktion	A
keine Reaktion	Reaktion	B
Reaktion	Reaktion	AB

(Anti-D-Testung ist in der Praxis nicht notwendig.)

Indikationen für Bluttransfusion

Starker Blutverlust bei Operationen, Traumata, innere Blutungen (z. B. gastrointestinal), chronische Tumorblutung, verstärkte Regelblutung, Anämie bei Niereninsuffizienz ...

Blut in Zahlen

1 EK hebt den Hb um ca. 1-1,5 g*dl
bei Hb <6 g*dl: EK immer indiziert
Hb >10 g*dl: EK fast nie indzidiert
(normaler Hb: W 12-16 g*dl, M 14-18 g*dl)
bei Gabe von 6 oder mehr EK: zusätzlich Bedarf an Gerinnungsfaktoren (FFP), bei extremen Blutverlusten auch Thrombozytenkonzentrate notwendig (Ersatz des gesamten Blutvolumens)

Unterschied Serum/Plasma

Plasma: flüssige Blutbestandteile inkl. Gerinnungsfaktoren; Blut wird ungerinnbar gemacht; z. B. Blutröhrchen mit Heparin/EDTA/Citrat

Serum: flüssige Blutbestandteile, Gerinnungskaskade ist bereits abgelaufen, keine Gerinnungsfaktoren mehr vorhanden

Erythrozytenkonzentrat (EK)		Fresh Frozen Plasma (FFP)	
Empfänger	Spender	Empfänger	Spender
0	0	0	0, A, B, AB
A	0 und A	A	A und AB
B	0 und B	B	B und AB
AB	0, A, B, AB	AB	AB

Universalempfänger
Universalspender

Universitätsklinik für Chirurgie

ÄRZTLICHES GESPRÄCH

Situation

Gespräch mit einem*r tatsächlichen Transplantationspatienten*in.

Anleitung

Bei der OSKE-Prüfung kommt es zur Beurteilung der Leitung und Führung Ihres ärztlichen Gespräches an der Transplantationsabteilung der chirurgischen Universitätsklinik.

Neben den Lerninhalten des ärztlichen Gesprächs im Rahmen des Moduls 26 achten Sie auf folgende Details:

- Vorstellung (Name, Grund des Gespräches) bei den Patient*innen.
- Fragen nach Familienstand, Compliance, familiärer Unterstützung, dem sozialen Hintergrund.
- Fragen nach Risikofaktoren oder der vermeintlichen Grundursache der Erkrankung oder nach möglichen Änderungen des Lebensstils.
- Frage nach der bisher durchgeführten oder geplanten Therapie und/oder wie der*die Patient*in dazu steht oder Therapien, welche sich der*die Patient*in zusätzlich wünscht.
- Fragen nach der Bewältigung und dem Umgang mit der Erkrankung und nach den Ängsten oder Wünschen des*der Patient*in.
- Frage nach den Erwartungen des*der Patient*in an diesen Krankenhausaufenthalt.
- Frage nach der Bewältigung der Tatsache, (bereits transplantiert) mit dem Organ eines*einer Toten leben zu müssen, bzw. (wartende*r Patient*in) nach der Verarbeitung der Tatsache, auf den Tod eines anderen Menschen warten zu müssen.
- genaues Nachfragen in Themenbereichen, bei denen offensichtlich eine Fehleinschätzung des*der Patient*in vorliegt oder es offensichtlich zu wissentlicher Falschinformation durch den*die Patient*in kommt oder welche für die weitere Führung oder Therapie des*der Patient*in entscheidend sind.

Achten Sie weiters auf folgende Punkte:

- Bleiben Sie nicht stehen, wenn der*die Patient*in sitzt oder im Bett liegt.
- Fallen Sie dem*der Patient*in nicht unhöflich ins Wort. Streben Sie eine höfliche Unterbrechung des Redeschwalles und Hinleitung des Gespräches auf relevante Inhalte an.
- Widmen Sie sich während der 8 Minuten Redezeit ausschließlich der Patientin*dem Patienten.
- Geben Sie keine Kritik über Patient*innen, Therapien, Ärzt*innen, Pflegepersonal usw. ab.
- Stellen Sie nicht nur Fragen, welche einem Anamnesegespräch entsprechen.
- Führen Sie das Gespräch durch gezielte Fragen mit neuem Inhalt.
- Gehen Sie auf ein dem*der Patient*in offensichtlich wichtiges Thema kurz ein.

Im Modul 26 finden Sie den „Track ärztliche Fähigkeiten“. Dort wird dieses Gespräch, vor allem mit Transplantpatient*innen, genau beschrieben.

Quelle

VMC: https://vmc.medunigraz.at/moodle/pluginfile.php/20033/mod_resource/content/4/aerztlGespraech.pdf (Stand: 11.11.2018)

CHIRURGISCHE NAHT

Basistuch

Lochtuch

Sterile Einmalhandschuhe

Hegar-Nadelhalter

Nadel-Faden-Kombination

Chirurgische Pinzette

Fadenschere

Anleitung

Diese Station ist die Simulation einer ambulanten Wundnaht mit Einzelknopfnähten. Man muss an einem Plastikarm-Modell eine Einzelknopfnaht unter möglichst sterilen Bedingungen nähen.

1) Man bekommt die Aufgabenstellung und sagt seine Handschuhgröße. Dazusagen, dass man schon steril gewaschen ist / steril waschen.

2) Vorbereitung:
   a. Sterile Einmalhandschuhe steril auf dem Metalltisch anziehen (Tipp: Papier beim Öffnen in Gegenrichtung knicken, damit es nicht zusammenklappt) und Instrumente, die man braucht, auf dem Seitentisch zusammensuchen.
   b. Basistuch auf dem Metalltisch ausbreiten und nach dem Arm bitten. Sagen, dass man sich bei dem Patienten*der Patientin vorstellt, dass man davon ausgeht, dass schon ausreichend Anästhetikum gegeben und der Arm schon desinfiziert wurde, und mit der Pinzette testen, ob noch Schmerzen gespürt werden. Das bevorzugte Anästhetikum ist Lidocain 0,5-1 %.
   c. Das Lochtuch auf den Arm legen, sodass die saugfähige Fläche nach oben zeigt und die Wunde mittig in der Aussparung liegt. Die Tücher sind so gefaltet, dass man seitlich erkennt, ob es eine Aussparung gibt.

3) Nähen:
   a. Den oberen Wundrand mit der Pinzette greifen und die Nadel mit einer Drehbewegung ungefähr 0,5-1 cm vom Wundrand entfernt einstechen. In der Wunde ausstechen, sodass bis in die Subcutis gestochen wurde, Nadel erneut greifen und Faden so weit durch die Wunde ziehen, dass ca 1-2 cm an der Einstichstelle verbleiben.
   b. Den unteren Wundrand mit der Pinzette fassen und die Nadel wieder in einer Drehbewegung durch die Subcutis ausstechen, sodass die Ausstichstelle gleich weit entfernt ist vom Wundrand, wie die Einstichstelle, und diese parallel zueinander liegen.
   c. Knoten: Zwei Doppelknoten in die eine Richtung und einen in die andere. Dafür Faden zwei mal locker um den geschlossenen Nadelhalter wickeln, mit dem Nadelhalter das kurze Ende des Fadens packen und durchziehen; Knoten mit dem Zeigefinger positionieren und über der Einstichstelle festziehen. (Nicht über dem Wundrand!) Das gleiche wiederholen beim 2. Knoten, beim 3. Knoten Faden in die andere Richtung um den Nadelhalter wickeln. Fäden auf ungefähr 0,5 cm abschneiden.

4) Am Ende sagen, dass man die Wunde komplett mit den Einzelknopfnähten in einem Abstand von ca. 0,5cm verschließen und, dass man einen sterilen Wundverband anlegen würde. Instrumente und Tücher wieder auf dem Seitentisch verräumen.

Prüfungssituation

Man kommt hinein, bekommt eine Anleitung zum Durchlesen und sagt, welche Handschuhgröße man haben möchte. Zwei verschiedene Prüfer*innen möglich: bei der Prüferin werden kaum Anweisungen gegeben und man soll nicht zu viel reden, nur grob erklären, was man tut. Beim Prüfer muss man zusätzlich theoretische Fragen beantworten können.

Tipp

Halten der Instrumente: Pinzette im Füllhaltergriff (zwischen Daumen und Zeigefinger, stabilisieren mit dem Mittelfinger) in der linken Hand und Nadelhalter und Fadenschere im Daumen-Ringfinger-Griff, mit dem Zeigefinger am Gewinde, in der rechten Hand.

Nadeleinspannung: im hinteren Drittel der Nadel und bei ca. 90 Grad.

Faden: Beim Einstichloch möglichst kurz halten, um es beim Knoten besser fassen zu können.

Universitätsklinik für Dermatologie und Venerologie

DERMATOLOGISCHE BASISUNTERSUCHUNG

Anleitung

Es wird eine PowerPoint gezeigt mit mehreren Fragestellungen.

1) Zuerst bekommt man ein Bild: Diese dermatologische Effloreszenz muss man beschreiben, Differenzialdiagnosen und Hauptdiagnose nennen.
   Beschreibung einer Effloreszenz:
   i. Anzahl
   ii. Größe / Durchmesser
   iii. Farbe
   iv. Konsistenz
   v. Begrenzung, Hautniveau
   vi. Anordnung (disseminiert, gruppiert, generalisiert)
   vii. Lokalisation (lokalisiert, segmental, flächenhaft, multimodal)
2) Dann wird einem ein Bild gezeigt und gefragt, welches Arzneimittel mit welcher Galenik am besten verwendet wird und wieso.
3) Als Nächstes wird ein Bild eines Diagnoseverfahrens angezeigt, dieses muss in einfachen Worten erklärt und der Grund dieser Testung erläutert werden.
4) Danach bekommt man noch aus den „40 Blickdiagnosen" ein bekanntes Bild, hierbei muss man auf einen Blick eine Diagnose stellen.
5) Zum Schluss wird einem noch ein Fall präsentiert mit einem Nävus, den man anhand der ABCDE-Regel und mit der 3er-Regel befunden muss und sagen muss, ob man ihn beobachten, biopsieren oder entfernen würde.

ABCDE-Regel

A. Asymmetrie
B. Begrenzung
C. Colorit (mehr als drei Farben: verdächtig)
D. Diameter
E. Elevation / Evolution

3er-Regel (unter Auflichtmikroskop)

i. Kann man das feine Netzwerk durchgehend verfolgen/gibt es Unterbrechungen?
ii. Gibt es graue oder blaue Flecken?
iii. Asymmetrie: die Läsion wird in vier Quadranten unterteilt: kann man sie horizontal und vertikal spiegeln?

Prüfungssituation

Es werden mehrere Bilder einer PP-Präsentation gezeigt mit Fragen, die man nacheinander beantworten soll. Reihenfolge siehe Anleitung.

Tipps

Beschreibungen üben und Blickdiagnosen gut können.

Theorie

1) DIAGNOSEVERFAHREN

a. Pilztestung und Pilzkultur

Die Dermatomykosen werden in drei Gruppen eingeteilt, dieses nennt sich DHS-System: Dermatomykosen, Hefen und Schimmelpilze.

Bei Verdacht auf eine Pilzdermatose gibt es zwei diagnostische Möglichkeiten: Entweder mikroskopiert man einen Abstrich direkt, indem man das Material mit KOH beträufelt, oder man legt zuerst eine Pilzkultur auf Agar an und mikroskopiert diese dann anschließend. Bei Befall mit Schimmelpilzen erschwert diese die Anlage einer Pilzkultur, weil sie viel schneller wachsen und die Kultur überwuchern. Um das zu verhindern, kann man den Nährboden mit Hemmstoffen wie Cycloheximid versehen.

Um an das benötigte Material zu kommen, gibt es verschiedene Instrumente:

- Pinzette für Haare und Haut
- Scharfer Löffel für Haut
- Kürette oder Zange für Nägel
- Wattestäbchen für den vaginalen Abstrich

b. Allergietests

Man unterscheidet vier verschiedene allergische Reaktionen:

Allergie Typ 1: igE-vermittelt, hierbei reagiert das Immunsystem auf eigentlich harmlose Allergene

Allergie Typ 2: zellzerstörend durch z. B. Medikamente oder Insekten, führt zu einer Anämie

Allergie Typ 3: Immunkomplexmediiert: z. B. bei falscher Blutübertragung

Allergie Typ 4: T-Zell-vermittelt: Kontaktallergie (z. B. Duftstoffe oder Metalle wie Nickel)

i. Prick-Test

Mit diesem invasiven Test testet man auf eine mögliche Allergie Typ 1. Auf dem Unterarm werden 10 Felder in zwei Reihen aufgemalt und mit einer Nummer versehen. In ein Feld wird eine Positivkontrolle (Histamin) und in ein anderes eine Negativkontrolle (NaCl) geträufelt, auf die anderen Felder die zu testenden Antigene. Die Haut wird unter den Tropfen mit je einer Lanzette leicht eingestochen, sodass das Allergen durch die Oberhaut gelangen kann.

Nach ungefähr 15-20 Minuten liest man das Ergebnis ab: hat sich in einem Feld eine Quaddel >3mm gebildet, ist der Test für diese Substanz positiv.

ii. Epikutantest

Hierbei wird auf eine Allergie Typ 4 getestet. Nicht testen darf man, wenn eine akute Dermatitis am Rücken vorhanden ist, oder wenn Steroide eingenommen werden. Orale Steroide müssen 3 Tage vorher, lokale 2 Wochen vorher abgesetzt werden.

Die Allergene werden mit Trägersubstanzen in Testkämmerchen gefüllt, die auf den Rücken geklebt werden. Nach einem Tag werden diese entfernt und nach 2, 3 und 6 Tagen (48, 72, 144h) abgelesen.

c. Stanzbiopsie

Bei Verdacht auf Neoplasien oder Lupus Erythematodes kann man Substanz aus einer Effloreszenz entnehmen, in Formalin einlegen und mikroskopisch auf entartete Zellen untersuchen.

Vorsicht ist geboten bei malignen Melanomen, da hierbei eine Tumorzellzerstreuung auftreten kann, deswegen entnimmt man diese immer als Ganzes. Für eine Exzision muss man ein kleines Blutbild und die Gerinnung bestimmen.

Man entnimmt immer von dort die Biopsie, wo man am meisten Substanz erwartet, dh meist in der Mitte einer Effloreszenz oder am Rand einer Blase, damit diese nicht abgschwimmt.

Ablauf einer Biopsie:

- Lokalanästhesie + Vasokonstriktivum (nicht an den Akren, nur Rumpf!)
- Desinfektion und steriles Abdecken
- Spannen der Haut senkrecht zu den Hautspannungslinien, damit nach der Entnahme der längere Diameter der ovalen Wunde parallel zu den Hautspannungslinien liegt und die Wunde besser verheilen kann.
- Einführung des Stanzzylinders in einer Drehbewegung und Trennung der Substanz mit einem Scherenschlag.
- Einlegen der Biopsie in Formalin und Anlage eines sterilen Wundverbandes; bei einer Wunde >5mm Naht der Wunde.

d. Lichttestung

Eine Lichttestung wird durchgeführt, um die MED (Minimale Erythemdosis) herauszufinden. Das ist die Dosis, mit der die Haut mindestens bestrahlt werden muss, um eine Rötung hervorzurufen. Je niedriger die MED, desto „empfindlicher" ist die Haut.

Man bestrahlt ein nicht lichtexponiertes Hautareal mit UV-A und UV-B Strahlung, erst mit geringer Dosis (17mJ/cm^2) und steigert sie in sechs Stufen immer weiter, bis zu 96 mJ/cm^2. Der niedrigste Wert, wo nach einem Tag bereits eine Rötung entsteht, entspricht der MED.

Die MED findet man einerseits heraus, um zu sehen, ob eine abnorme Lichtempfindlichkeit vorliegt, andererseits um Lichttherapien zu kontrollieren: steigt der MED bei der Therapie, ist sie erfolgreich. Außerdem wird dieser Wert beim Provokationstest, also „Reproduktion en miniature" verwendet. Hierbei löst man gewisse Photodermatosen, wie die phototoxische Dermatose, die polymorphe Lichtdermatose, Urticaria Solaris oder Kollagenosen wie Lupus erythematodes, aus, um anschließend eine Stanzbiopsie zu machen und

die Erkrankung nachzuweisen.
Es wird ein 5x5 cm großes Areal, wo man die Dermatose erwartet, mit einer Dosis knapp unter der MED an drei bis vier aufeinander folgenden Tagen bestrahlt.

e. Wood-Licht

Beim Wood-Licht werden UV-A-Strahlen verwendet, um fluoreszierende Krankeitsherde sichtbar zu machen. Angewendet wird es bei Erythrasma, hierbei leuchten Produkte von Corynebakterien rot auf, oder bei der Pityriasis versicolor, wo Produkte von Dermatophyten gelbgrün leuchten.

2) LOKALTHERAPIE

- **Trägersubstanz**

Verwendet man nur eine Trägersubstanz / Grundlage, nennt man diese Therapie indifferent. Fügt man andere Arzneistoffe hinzu, heißt sie indifferent.
Man unterscheidet die Grundsubstanzen durch ihre Galenik:

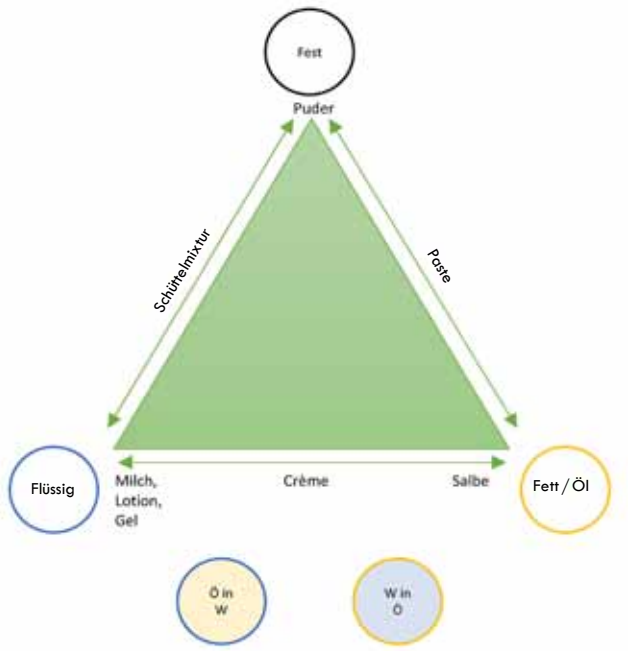

- Puder (trockene Partikel)
  - bei trockenen Nekrosen, begünstigt Abdunstung, kühlt, trocknet
- Salbe (Wasser in Öl)
  - rückfettend, okklusiv, penetrationsfördernd, schuppenlösend
  - Subacute bis chronische Dermatosen
  - nicht im Sommer verwenden, dann eher Crème
- Crème (Öl in Wasser)
  - Kühlend, begünstigt Abdunstung, juckreizstillend, vasokonstriktorisch
  - Akute bis subakute Dermatosen
- Schüttelmixtur (trockene Partikel in Flüssigkeit)
  - meist mit Zink, Talk oder Titan
  - großflächige entzündliche trockene Dermatosen
  - kühlend, entzündungshemmend, austrocknend
- Paste (trockene Partikel in Fett / Öl)
  - meist mit Zink
  - subakut bis chronische Dermatosen
  - okklusiv, austrocknend, Sekretbindend

- **Arzneimittel**

1. Keratolytika

Man verwendet diese Substanzgruppe bei schuppenden Dermatosen. Sie führen zu einer Aufweichung des stratum corneum der Epidermis, indem sie die Zellen penetrieren und über Osmose Wasser in die Zelle ziehen (hygroskopische Wirkung). Dadurch kann je nach Konzentration der Stoff Feuchtigkeit spenden, oder aber die Zelle anschwellen lassen, sodass sich die Schuppen leichter ablösen. Man kann Keratolytika mit anderen Wirkstoffen kombinieren, die nach der Keratolyse besser in die Haut eindringen können.
Angewendet werden diese Wirkstoffe bei Psoriasis, Parapsoriasis en plaque, Neurodermitis, Ichthyosis, Lichen simplex, acne vulgaris, Verrucae vulgaris, Dermatitis seborrhoeica und hochkonzentriert in Kombination mit Fungiziden bei Onychomykosen.

a. Humektantien (Urea)
   Galenische Zusammensetzung: (Fett) Crème
b. Salizylsäure
   Galenische Zusammensetzung: Vaseline oder Öl;
   Cave: Intoxikation bei Kleinkindern

2. Glukokortikoide

Steroide wirken je nach Wirkgruppe von antientzündlich zu antiproliferativ und bei der stärksten Wirkgruppe (IV) zusätzlich vasokonstriktorisch. Aus diesem Grund werden sie bei einer Vielzahl an Dermatosen verwendet.
Bei längerem Verwenden dieser Wirkstoffgruppe kann es durch die antiproliferative Wirkung zu nicht unerheblichen Nebenwirkungen wie Hautatrophie, Striae densae, Teleangiektasen und Blutungsneigungen kommen. Deswegen sollte man sie immer nur so wenig wie nötig und so kurz wie möglich einsetzen.
Intervalltherapie: nur an 2-4 Tagen pro Woche den Wirkstoff und die restliche Woche eine indifferente Therapie verwenden. Außerdem muss man vorsichtig sein beim Absetzen von Kortikosteroiden, da ein abruptes Beenden zu einer sekundären Nebennierenin-suffizienz führen kann.
Anwendung: Prurigo, Vitiligo, Ekzeme, Erythema nodosum, Morphea, Lichen ruber planus, allergische Vaskulitis, Granuloma (hierbei wird die Substanz in das Granulom injiziert)
Galenische Zusammensetzung: Crème, Salbe, Milch, Lösung

a. Advantan, Elocon

3. Immunmodulatoren

a. Immunsuppressoren
   Immunsuppressiva hemmen die Aktivierung des kör-

pereigenen Immunsystems und die Aktivierung von T-Zellen, was die Ausschüttung von Zytokinen hemmt und dadurch zu einer Entzündungshemmung führt.

i. Calcineurininhibitoren (Tacrolimus)
Es kommt nicht wie bei Kortikosteroiden zu einer Hautatrophie, kann aber zu Therapiebeginn Nebenwirkungen wie Hautreizungen, Brennen, Prurigo und Rötungen hervorrufen.

Anwendung: atypische Dermatitis, Pemphigus vulgaris, Lichen ruber planus, Vitiligo
Galenische Zusammensetzung: Salbe, Crème

b. Immunverstärker
Immunverstärker führen zu einer verstärkten Aktivierung der spezifischen und unspezifischen Immunreaktion und dadurch zu einer verstärkten Produktion von Zytokinen.

i. Imiquimod

Anwendung: Verrucae vulgares, aktinische Keratose, Condylomata accuminata, mollusca contagiosa, Basalzellkarzinome
Galenische Zusammensetzung: Crème

4. Vitaminderivate

a. Retinoide (Vitamin A)
Retinoide haben vielfältige Wirkungen am stratum corneum: es hemmt die Zellproliferation und lockert bzw. verdünnt sie und verhindert die Keratinisierung. Außerdem wirken sie komedolytisch, entzündungshemmend und antibakteriell.
Oral eingenommen können sie bei Frauen eine Teratogenität hervorrufen, weswegen während der Einnahme an eine Kontrazeption gedacht werden muss.

i. Isotretinoin, Tretinoin, Adapalen

Anwendung: Verhornungsstörungen: Hyperkeratose, Ichthyose; Psoriasis, Akne vulgaris
Galenische Zusammensetzung: Gel

b. Vitamin D
Vitamin-D-Derivate führen zu einer verminderten Keratozytenproliferation, erhöhten epidermalen Differenzierung und hemmen das Immunsystem.

i. Calcipotriol

Anwendung: Psoriasis, große Plaques
Galenische Zusammensetzung: Crème, Salbe, Lösung

5. Antibiotika

a. Fusidinsäure
Anwendung: Rosazea, Impetigo Contagiosa
Galenische Zusammensetzung: Salbe

6.Antimykotika

a. Azolderivate, Imidazol
Sie stören die Zellwandsynthese der DHS-Pilze durch Hemmung der Lanosterol-Demethylase.
Anwendung: Pilzerkrankungen des DHS-Systems
Galenische Zusammensetzung: Crème

7.Antiparasitosa

a. Permethrin
Permethrin wirkt neurotoxisch auf Insekten. Man muss sich von Kopf bis Fuß eincremen und das einen halben Tag aufgetragen lassen. Der Juckreiz kann weitere Wochen persistieren.
Anwendung: Skabies
Galenische Zusammensetzung: Crème

- **Kryotherapie**

Man verwendet flüssigen Sticktoff bei einer Temperatur von -195 °C. Dies führt zu einer Zelldestruktion und Entwicklung einer Erfrierungsblase, die einen Tag nach der Behandlung entfernt wird.
Angewendet wird diese Therapie bei der aktivischen Keratose, Basalzellkarzinome, Mb. Bowen und Verrucae vulgares.

©*

EFFLORESZENZLEHRE

• Primäreffloreszenzen

Fleck
= Makula
Verfärbung der Haut im Hautniveau

Quaddel
= Urtica
Einschwämmung von Wasser in das umliegende Gewebe durch Vasodilatation, erhabene Lösion. Juckreiz!

Knötchen
< 5 mm Pappel
> 5 mm Nodus
erhabene Läsion, derb, keine farbliche Veränderung

Erhabene Läsion mit Substanz unter der Epidermis
Eiter = Pustula
Wasser = Vesicula, Blase
Sekret mit Zelldedritus = Zyste



Abszess
nicht präformierter Hohlraum, sonst Empyem

Plaque
Konfluierende Pappeln, großflächig

©*

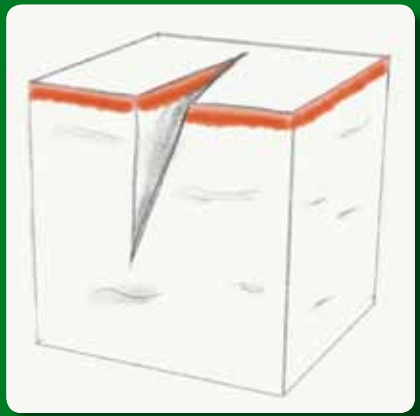

©*

• Sekundäreffloreszenzen:
Durch bestehende Effloreszenz / Erkrankung ausgelöst

Schorf
Fibrinhaltige Exsudate mit Erythrozyten und neutrophilen Granulozyten

Schuppe
nicht ganz ausdifferenzierte Hornzellen lösen sich ab

Rhagade

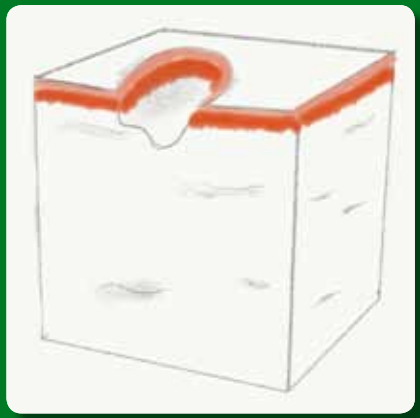

Ulcus

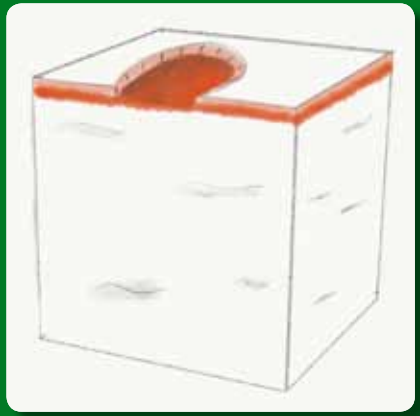

Erosion
(bis Muscularis mucosa)

Exkoriation
(bis zum Stratum papillare)

Kruste
(meist auf Ulcus / Rhagade / Erosion / Exkoriation)

©*

©*

Narbe, Atrophie

40 Blickdiagnosen

1

1 ***Beschreibung:*** Akrale, multiple Läsionen, teilweise livide mit Kruste/Schorf

Diagnose: Prurigo nodularis

Meist sekundäre Effloreszenz durch: Diabetes mellitus, Lebererkrankungen, maligne Tomoren, Menstruationsstörungen, Schwangerschaft

Differentialdiagnosen:
Mycosis fungoides
Erythema nodosum
Skabies
Atopisches Exanthem
Bullöses Pemphigoid (Prurigoform)

Diagnostik: Anamnese (starker Juckreiz) und klinische US, Stanzbiopsie

Therapie: Grunderkrankung

Lokal: Antipruriginosa, Glukokortikoidcreme

2

3

2
3 ***Beschreibung:*** Multiple, rötlich-livide, subdermale Knoten am Unterschenkel

Diagnose: Erythema nodosum (scherzhafte, entzündliche Effloreszenz)

Sekundäre Effloreszenz nach: Infekten, meist der oberen Atemwege mit Streptokokkus pyogenes

Differentialdiagnose:
Sarkoidose
Infizierte Hämatome
Mycosis fungoides
Arzneimittelexanthem
Polyarteritis nodosa cutanea

Diagnostik:
Anamnese und klinische US
Thoraxröntgen: Sarkoidose

Therapie:
Lokal Glukokortikoidgel
Kühlende Umschläge
NSARs
Zugrundeliegende Erkrankung behandeln

© https://vmc.medunigraz.at/moodle/mod/quiz/attempt.php?attempt=958418&cmid=11912

4

5

6

© https://vmc.medunigraz.at/moodle/mod/quiz/attempt.php?attempt=958418&cmid=11912

4 ***Beschreibung:*** polygonale, abgeflachte („pyramidenstumpfartige") Papel von charakteristischem hell-lividen („fliederfarbenen") Farbton. Derartige Papeln stehen herdförmig in Gruppen (lichenoid)

Diagnose: Lichen ruber planus
(4P: purpur, pruritus, polygonal, Papel), chronische Autoimmunerkrankung: T-Lymphozyten richten sich gegen Keratozyten; Präkanzerose

Differentialdiagnose:
Syphilis
Arzneimittelexanthem

Diagnostik:
Stanzbiopsie

Therapie:
Glukokortikoidgel
Salicylsäure
Tacrolimus
PUVA
Retinoide

5 6 7 8 ***Beschreibung:*** unregelmäßig, scharf begrenzter weißer Fleck auf Handrücken
Beschreibung 2: Halo nävus

Diagnose: Vitiligo
assoziiert mit Diabetes Mellitus Typ 1 und Mb. Hashimoto; erworbene Dermatose, Zerstörung von Melanozyten

Differentialdiagnose:
Pityriasis versicolor

Diagnostik:
Stanzbiopsie
Labor (ANA, SD-Hormone, SD-AK)

Therapie:
Glukokortikoide initial
Topisch Tacrolimus
PUVA

7

8

9

© https://vmc.medunigraz.at/moodle/mod/quiz/attempt.php?attempt=958418&cmid=11912

9 ***Beschreibung:*** Exanthem mit randbetonter Schuppung
Primärmedaillon, Stammbetont

Diagnose: Pityriasis rosea
Akute, selbstlimitierende Dermatose

Differentialdiagnose:
Virusexanthem
Arzneimittelexanthem
Syphilis
Psoriasis guttata

Diagnostik:
Stanzbiopsie

Therapie:
Antihistaminikum
Glukokortikoidgel

10

10 *Beschreibung:* scharfe, regelmäßig begrenzte gelbliche Läsionen an Unterschenkeln, unter dem Hautniveau mit rötlichem Randsaum

Diagnose: Morphea (umschriebene Sklerodermie)
Bildung von Fibrose und Sklerosierung des Bindegewebes

Differentialdiagnose:
Acrodermatitis chronica atrophicans

Diagnostik:
Stanzbiopsie
Labor (AK)

Therapie:
Glukokortikoide

11

11 *Beschreibung:* unscharf und unregelmäßig begrenzte rötlich, streifige Läsion im Hautniveau (Fleck), minimale Schuppung im Bereich der Oberschenkelinnenseiten

Diagnose: Parapsoriasis en plaque
Exanthematische, chronisch-rezidivierende, erythrosquamöse, entzündliche Efflorescenz

Differentialdiagnose:
Pityriasis versicolor
Mycosis fungoides

Diagnostik:
Stanzbiopsie

Therapie:
Lokal: Harnsäuresalbe
PUVA

12

© https://ymc.medunigraz.at/moodle/mod/quiz/attempt.php?attempt=958418&cmid=11912

12 *Beschreibung:* Multiple, hautfarbene Knoten im Genitalbereich

Diagnose: Condyloma acuminata
Benignes Wachstum des Epithels, STD (HPV)

Differentialdiagnose:
Fibrome des Genitalbereichs
Plattenepithelkarzinom

Diagnostik:
Stanzbiopsie
Labor (Virus-AK oder PCR)

Therapie:
Lokal: Imiquimod

13

13 *Beschreibung:* scharf, regelmäßig begrenzter roter Fleck

Diagnose: Erythema migrans
Assoziiert mit Borrelien

Differentialdiagnose:
Erysipel

Diagnostik:
Anamese

Therapie:
Antibiotika systemisch

14

14 *Beschreibung:* randbetonte Schuppung

Diagnose: Epidermomykose

Differentialdiagnose:
Kontaktekzem
Atopische Dermatitis

Diagnostik:
Pilztestung

Therapie:
Lokal: Imidazol

15

15
16 *Beschreibung:* unscharf und unregelmäßig begrenzte rötliche Läsion am Unterschenkel

Diagnose: Erysipel
akute Entzündung der Lymphspalten und Gefäße der papillären Dermis durch Strept. Pyogenes

Differentialdiagnose:
Erythema migrans / nodosum

Diagnostik:
Anamese und klinische US

Therapie:
Kühlende Umschläge, Bettruhe, Antikoagulation
Systemische Antibiotika (Penicillin)

© https://vmc.medunigraz.at/moodle/mod/quiz/attempt.php?attempt=958418&cmid=11912

16

17

18

© https://vmc.medunigraz.at/moodle/mod/quiz/attempt.php?attempt=958418&cmid=11912

17 *Beschreibung:* scharf begrenzter roter Fleck auf gesunder Haut

Diagnose: Erythrasma
Oberflächliche, bakterielle Entzündung der intertriginösen Haut (Achsel, Leiste)

Differentialdiagnose:
Pityriasis rosea
Epidermomykose
Kontaktdermatitis

Diagnostik:
Wood-Licht
Gramfärbung (g+)

Therapie:
Lokal: Imidazol

18 *Beschreibung:* multiple, hautfarbene Papeln mit zentraler Eindellung im Gesicht

Diagnose: Molluscum contagiosum
Molluscipoxviren

Differentialdiagnose:
Verruca vulgaris
Condylomata acuminata

Diagnostik:
Anamnese und klinische US
Stanzbiopsie (intrazytoplasmatische Einschlusskörperchen)

Therapie:
Lokal: Imiquimod

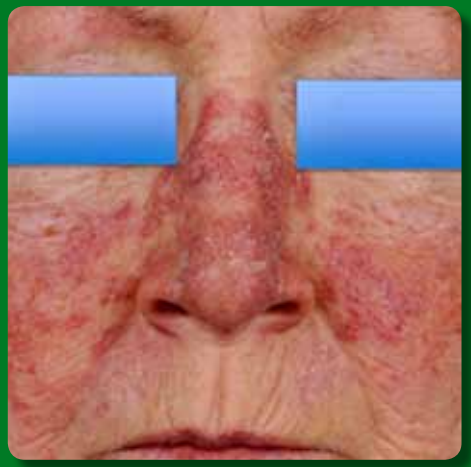

19

19 ***Beschreibung:*** livid-rote zentrofaziale unscharf und unregelmäßig begrenzte Läsion, dezent schuppend

Diagnose: kutaner Lupus Erythematodes
systematische Autoimmunerkrankung, Kollagenose

Differentialdiagnose:
Rosazea
Zentrofaziales Erysipel

Diagnostik:
Stanzbiopsie
Labor (ANA)
Immunfluoreszenz

Therapie:
Lichtschutz
Glukokortikoide
Chloroquinon, Dapson

20

20 ***Beschreibung:*** rot-livide bis braune unregelmäßig begrenzte Läsion am Unterschenkel

Diagnose: chronisch venöse Insuffizienz

Differentialdiagnose:
Erysipel
Thrombophlebitis

Diagnostik:
Anamnese und klinische US

Therapie:
Kompression, Salben

21

© https://vmc.medunigraz.at/moodle/mod/quiz/attempt.php?attempt=958418&cmid=11912

21
22 ***Beschreibung:*** regelmäßig und scharf begrenzter Fleck, mittelbraun
Beschreibung 2: mehrere, scharf begrenzte mittelbraune bis braune Plaques mit matter Oberfläche

Diagnose: Verruca seborrhoica
= Akanthose

Differentialdiagnose:
Nävus
Basalzellkarzinom
Malignes Melanom
Condyloma acuminata

Diagnostik:
Auflichtmikroskopie
Stanzbiopsie

Therapie:
Nicht notwendig, kosmetische Gründe: Exzision

22

23

24

© https://vmc.medunigraz.at/moodle/mod/quiz/attempt.php?attempt=958418&cmid=11912

23
24
25
26
27

Beschreibung: hautfarbenes, erhabenes Knötchen mit perlmuttfarbenem Glanz und Gefäßzeichnung

Diagnose: Basalzellkarzinom

Differentialdiagnose:
Plattenepithelkarzinom
Mollusca contagiosa
Verruca seborrhoica

Diagnostik:
Anamnese und klinische US
Stanzbiopsie
Auflichtmikroskop

Therapie:
Totalexzision
PUVA
Imiquimod
Kryotherapie

25

26

27

© https://vmc.medunigraz.at/moodle/mod/quiz/attempt.php?attempt=958418&cmid=11912

28

29

30

© https://vmc.medunigraz.at/moodle/mod/quiz/attempt.php?attempt=958418&cmid=11912

28
29
30
31
32

Beschreibung: multiple gruppierte Bläschen mit Kruste auf gerötetem Grund, gerötete Konjunktiva des rechten Auges

Diagnose: Herpes Zoster
2. Manifestation der Varizella zoster Viren, bleiben ein Leben lang in Gliazellen oder Spinalganglien

Differentialdiagnose:
Erysipel

Diagnostik:
Anamnese und klinische US
Suche nach HIV, Tumor, Immunsuppression bei jungen Patientinnen*Patienten

Therapie:
Aciclovir

31

32

33

© https://vmc.medunigraz.at/moodle/mod/quiz/attempt.php?attempt=958418&cmid=11912

33
34
35
36

Beschreibung: Regelmäßig begrenzter, schuppender weiß-silberner Plaque am Knie (Kopfhaut, Streckseiten der Arme und Beine)
Beschreibung 2: Tüpfelnägel

Diagnose: Psoriasis vulgaris
Nicht ansteckende, entzündliche Dermatose, wenn systematisch, sind Gelenke, Bänder, Nägel (Tüpfelnägel, Krümeln) , Weichteile, Augen, Gefäße und Herz mit betroffen

Differentialdiagnose:
Epidermomykose
Atopische Dermatitis
Pityriasis rosea

Diagnostik:
Stanzbiopsie
Anamnese und klinische US

Therapie:
Calcipotriol
Urea oder Salizylsäure
Glukokortikoide bb
PUVA

34

35

36

© https://vmc.medunigraz.at/moodle/mod/quiz/attempt.php?attempt=958418&cmid=11912

37

38

39

© https://vmc.medunigraz.at/moodle/mod/quiz/attempt.php?attempt=958418&cmid=11912

37
38
39

Beschreibung: gruppierte Knötchen mit punktförmigen Einblutungen

Diagnose: Verruca vulgaris
Gutartige Tumoren, viral

Differentialdiagnose:
Clavus
Mollusca contagiosa

Diagnostik:
Anamnese und klinische US

Therapie:
Lokal: Imiquimod, Zytostatika
Kryotherapie

40

41

42

© https://vmc.medunigraz.at/moodle/mod/quiz/attempt.php?attempt=958418&cmid=11912

40
41
42
43

Beschreibung: Unscharf und unregelmäßig begrenzte, schuppende lichenifizierende Läsion in der Ellenbeuge, mit Rhagaden

Beschreibung 2: Pulpitis sicca

Diagnose: Neurodermitis (atopische Dermatitis)
Betrifft meist Gesicht, Kopfhaut, Hände, Beugen und Kniekehle

Differentialdiagnose:
Chronisches Kontaktekzem
Epidermomykose

Diagnostik:
Anamnese und klinische US (palmare Hyperlinearität, doppelte Lidfalte, helle Haut, dunklere Haut um die Augen, seitliche Ausdünnung der Augenbrauen, weißer Dermographismus)

Therapie:
Kurz: Glukokortikoide
Lang: Tacrolimus

43

44

45

© https://vmc.medunigraz.at/moodle/mod/quiz/attempt.php?attempt=958418&cmid=11912

44
45

Beschreibung: generalisiertes makulopapulöses Exanthem

Diagnose: Arzneimittelexanthem

Differentialdiagnose:
Virusexanthem
Syphilis
Luesexanthem

Diagnostik:
Anamnese und klinische US
Treponema-Pallidum-Partikel-Agglutination-Test
Labor: Treponema-AK, Viren

Therapie:
Glukokortikoidgel
Antihistamingel

46

47

46
47

Beschreibung: multiple unscharf begrenzte, schuppende Plaques, teilweise auf gerötetem Grund

Diagnose: aktinische Keratose
Epitheliale Präkanzerose (Plattenepithel-Ca)

Differentialdiagnose:
Kontaktekzem
Psoriasis vulgaris

Diagnostik:
Anamnese (Sonnenlichtexposition) und klinische US (raue Oberfläche); Stanzbiopsie (intrazytoplasmatische Einschlusskörperchen)

Therapie:
Retinoide
Diclofenac
Imiquimod
Abtragung bei großen Keratosen
PUVA
Kryotherapie

48

© https://vmc.medunigraz.at/moodle/mod/quiz/attempt.php?attempt=958418&cmid=11912

48

Beschreibung: diffues, dezentes punktförmiges Exanthem am Stamm und Fußsohlen

Diagnose: Syphilisexanthem
STD, Treponema pallidum

Differentialdiagnose:
Virusexanthem
Arzneimittelexanthem

Diagnostik:
Anamnese und klinische US
TPPA und TPHA-Test

Therapie:
Penicillin

49

49 ***Beschreibung:*** unregelmäßig und unscharf begrenzte rötlich-livide Läsion am Unterschenkel, zentral Durchschimmern von Gefäßen, pergamentartiges Aussehen der Haut (Zigarettenpapierphänomen)

Diagnose: Acrodermatitis chronica atrophicans Borrelien

Differentialdiagnose:
Chronisch venöse Insuffizienz

Diagnostik:
Anamnese und klinische US (Hautsensibilität)
Stanzbiopsie
Borrelienserologie

Therapie:
Keine kausale Therapie, Salben

50

50 ***Beschreibung:*** schuppende Haut mit Substanzverlust zwischen den Zehen

Diagnose: interdigitale Mykose

Differentialdiagnose:
Kontaktekzem

Diagnostik:
Pilznachweis

Therapie:
Azolderivate

51

© https://vmc.medunigraz.at/moodle/mod/quiz/attempt.php?attempt=958418&cmid=11912

51
52
53 ***Beschreibung:*** multiple, diffus verteilte livide, nicht wegdrückbare leicht erhabene Hautveränderungen an beiden Unterschenkeln

Diagnose: Vaskulitis allergica
Nicht thrombozytopenische Purpura durch Immunkomplexablagerung in kleinen Gefäßen und darauffolgender Nekrose (GI, Niere!)

Differentialdiagnose:
Virales Exanthem
Andere Vaskulitis

Diagnostik:
Anamnese und klinische US
Suche nach Auslösern (Streptokokkeninfekt? Virale Erkrankung? Arzneimittel? Kollagenose? Neoplasien?)

Therapie:
Antihistaminika
Lokal: Glukokortikoide
Elimination der Auslöser und Ausschluss Organbeteiligung

52

53

54

© https://vmc.medunigraz.at/moodle/mod/quiz/attempt.php?attempt=958418&cmid=11912

54
55

Beschreibung: am Stamm gruppierte, dezent schuppende Hautveränderungen, im Winter bräunlich, im Sommer weiß

Diagnose: Pityriasis versicolor
Nichtentzündliche, oberflächliche Hefenmykose

Differentialdiagnose:
Epidermomykose
Vitiligo

Diagnostik:
Wood-Licht
Pilznachweiß

Therapie:
Imidazol, Triazol, Polyene

55

56

57

© https://vmc.medunigraz.at/moodle/mod/quiz/attempt.php?attempt=958418&cmid=11912

56 ***Beschreibung:*** zentrofaziale, rötliche schlecht abgrenzbare Hautläsion mit Papel und teilweise Pusteln, sowie verstärker Gefäßzeichnung

Diagnose: Rosazea
Chronisch entzündliche Dermatose

Differentialdiagnose:
Erysipel
Kutaner Lupus Erythematodes

Diagnostik:
Anamnese und klinische US (UV-Exposition, heiße Getränke, stark gewürzte Speisen, Alkohol, Stress, Hormone, Temperaturwechsel)
Mikrobiologie bei entzündeten Pusteln

Therapie:
Entzündete Pusteln: Antibiotikacreme/-gel

57 ***Beschreibung:*** multiple, pralle Blasen, teilweise eruptiert auf gerötetem Grund

Diagnose: bullöses Pemphigoid
Autoimmunerkrankung mit Reaktion gegen die Proteine der Hemidesmosomen

Differentialdiagnose:
Pemphigus vulgaris

Diagnostik:
Anamnese und klinische US
Labor (AK)
Suche nach Neoplasie

Therapie:
Lokal Antiseptisch
Systemische Glukokortikoide und Immunsuppressiva

58

59

60

© https://vmc.medunigraz.at/moodle/mod/quiz/attempt.php?attempt=958418&cmid=11912

58 Beschreibung: brauner, derber Knoten

Diagnose: Dermatofibrom
Vermehrte Fibrozyten und Kollagenfasern

Differentialdiagnose:
Bindegewebsnävus

Diagnostik:
Anamnese und klinische US

Therapie:
Nicht notwendig, kosmetisch

59
60
61
62
63

Beschreibung: rotes diffus verteiltes makulopapulöses Exanthem am Stamm mit Juckreiz

Diagnose: akute Urtikaria

Differentialdiagnose:
Arzneimittelexanthem
Kontaktekzem

Diagnostik:
Anamnese und klinische US ((Infekte, Nahrungsmittel, Arzneimittel, Zusammenhang mit Kälte, Wärme, Druck, UV-Licht oder Anstrengung, Histaminunverträglichkeit)

Therapie:
Antihistaminikagel

61

62

63

© https://vmc.medunigraz.at/moodle/mod/quiz/attempt.php?attempt=958418&cmid=11912

64

65

66

© https://vmc.medunigraz.at/moodle/mod/quiz/attempt.php?attempt=958418&cmid=11912

64 ***Beschreibung:*** gruppierte multiple rötliche Papeln, teilweise mit Schorf bedeckt, in der Axilla und zwischen den Fingern

Diagnose: Skabies

Differentialdiagnose:
Kontaktekzem

Diagnostik:
Stanzbiopsie (Nachweis der Milben)
ELISA

Therapie:
Permethrin
Hygiene (Kleidung und Bettwäsche sorgfältig waschen)

65
66
67 ***Beschreibung:*** regelmäßig scharf begrenzte, fast kreisrunde Läsion mit erhabenem Randsaum (Plaque), hautfarben bis leicht rotbraun

Diagnose: Granuloma anulare
Gutartiger Tumor

Differentialdiagnose:
Epidermomykose
Discoider Lupus erythematodes

Diagnostik:
Anamnese und klinische US
Stanzbiopsie

Therapie:
Glukokortikoide

67

68

69

© https://vmc.medunigraz.at/moodle/mod/quiz/attempt.php?attempt=958418&cmid=11912

68 ***Beschreibung:*** asymmetrische, unregelmäßig begrenzte, teilweise knotige, braun bis schwarze (auch rote) Pigmentläsion

Diagnose: Malignes Melanom

Differentialdiagnose:
Melanoma in situ

Diagnostik:
Totalexzision und Histologie

Therapie:
Totalexzision
Chemotherapie, Bestrahlung

69 ***Beschreibung:*** fleckartiger und knötchenförmiger Hautveränderungen am Dekollete und den Unterarmen streckseitig

Diagnose: Polymorphe Lichtdermatose

Differentialdiagnose:
Kontaktekzem

Diagnostik:
Anamnese (Lichtexposition) und klinische US

Therapie:
Lichttherapie

70

70 *Beschreibung:* gelbliche, scharf begrenze, unregelmäßige Plaques am Augenlid

Diagnose: Xanthelasma
Ablagerung von Cholesterin

Diagnostik:
Labor: Cholesterinwert

Therapie:
Trichloressigsäure
Laserchirurgie (Rezidivrate hoch)

71

71 *Beschreibung:* derber, exophytisch wachsender Tumor am unteren Augenlid, teiwleise mit eingetrockneten Krusten

Diagnose: Plattenepithelkarzinom

Differentialdiagnose:
Hautmetastase

Diagnostik:
Stanzbiopsie
Lymphknoten- und Metastasenscreening

Therapie:
Totalexzision

72

© https://vmc.medunigraz.at/moodle/mod/quiz/attempt.php?attempt=958418&cmid=11912

72 *Beschreibung:* Erythem des gesamten Hautorgans

Diagnose: Erythrodermie
Sekundäre Effloreszenz (Mycosis fungoides, Sézary-Syndrom, Arzneimittelekzem, atpisches Ekzem)

Differentialdiagnose:
Leukämie
Arzneimittelexanthem
Ichthyose
Lymphom
Pityriasis rubra pilaris
Lichen ruber

Diagnostik:
Anamnese und körperliche US
Labor
Stanzbiopsie

Therapie:
Cave: Dehydration
Glukokortikoide

73

74

75

© https://vmc.medunigraz.at/moodle/mod/quiz/attempt.php?attempt=958418&cmid=11912

73 ***Beschreibung:*** kleine Vesiculae an der Fußsohle mit Schuppung

Diagnose: Dyshidrotisches Ekzem
Keine Störung der Schweißdrüsen; auf Epidermis begrenzt

Differentialdiagnose: Epidermomykose

Diagnostik:
Anamnese und körperliche US
Allergietests

Therapie:
Ursachen vermeiden
Glukokortikoide
Zink-Schüttelmixtur
Retinoide
Antihistaminika
PUVA

74 ***Beschreibung:*** entzündlich infiltriertem Rand und zentraler narbiger Atrophie

Diagnose: Discoider Lupus Erythematodes
Auf Haut begrenzt, wenn Mundhaut befallen ist, sehr wahrscheinlich systemischer Lupus

Differentialdiagnose:
Lichen planus
Parapsoriasis en plaque
Rosazea
Syphilis

Diagnostik:
Stanzbiopsie
Blutbild

Therapie:
Glukokortikoide
Hydrochloroquinon

75 ***Beschreibung:*** blauschwarzer Nodus, erhaben, scharf begrenzt

Diagnose: blauer Nävus
Benigne Melanozytose in der Dermis (Tyndall-Effekt)

Differentialdiagnose:
Knotisches Melanom

Diagnostik:
Auflichtmikroskopie

Therapie:
Nicht notwendig

76

76 *Beschreibung:* livid-rötliche großflächige Macula, scharf begrenzt, unregelmäßig, nicht erhaben

Diagnose: Nävus flammeus
Erweiterte Kapillaren

Differentialdiagnose:
Hämangiom

Diagnostik:
Auflichtmikroskop

Therapie:
Bei Beeinträchtigung: Lasertherapie

77

77 *Beschreibung:* runder, glatt begrenzter, rötlicher Nodulus

Diagnose: Granuloma pyogenicum
Benigner, vaskulärer Hauttumor (Hämangiom)

Differentialdiagnose:
Amelanotisches malignes Melanom
Hämangiosarkom

Diagnostik:
Auflichtmikroskop

Therapie:
Totalexzision
Laser

78

© https://vmc.medunigraz.at/moodle/mod/quiz/attempt.php?attempt=958418&cmid=11912

78
79
80
81
82 *Beschreibung:* gruppierte kleine Vesiculae mit honiggelber Verkrustung

Diagnose: Impetigo contagiosa
Bakterielle Infektion: Strept. pyogenes, Staph. aureus

Differentialdiagnose:
Herpes simplex
Erythema toxicum neonatorum

Diagnostik:
Hautabstrich (bakterieller Nachweis)

Therapie:
Systemische Abtibiotikagabe

79

80

81

© https://vmc.medunigraz.at/moodle/mod/quiz/attempt.php?attempt=958418&cmid=11912

82

83

84

© https://vmc.medunigraz.at/moodle/mod/quiz/attempt.php?attempt=958418&cmid=11912

83
84
85
86

Beschreibung: disseminierte, ringförmige, rötlich-bräunliche Plaques am ganzen Körper

Diagnose: Mycosis fungoides
T-Zell-non-hodgkin-Lymphom
Beim Sezary-Syndrom: früh LK- und Knochenmarksmetastasen

Differentialdiagnose:
Atopisches Ekzem
Psoriasis
Epidermomykose

Diagnostik:
Stanzbiopsie

Therapie:
PUVA
Exzision
Retinoide
Zytostatika
Interferon alpha
Antihistaminika

85

86

87

© https://vmc.medunigraz.at/moodle/mod/quiz/attempt.php?attempt=958418&cmid=11912

87 *Beschreibung:* diffuse livid-rötliche Macula mit Papeln der Kopfhaut und des Ohres mit Schuppung

Diagnose: Kontaktdermatitis
Allergie Typ 4

Differentialdiagnose:
Lichtdermatose

Diagnostik:
Epikutantest

Therapie:
Glukokortikoide
Ursache meiden

Universitätsklinik für Frauenheilkunde und Geburtshilfe

VAGINALE ROUTINE-UNTERSUCHUNG

Handschuhe

Spekulum (Auswahl nach Introitus-weite)

Lange Pinzette

Tupfer

Gefäß zum Einlegen

Art: Puppe

Zeit: normal

Stoff: Praxis

Hierbei wird der Fall einer Patientin simuliert, die wegen rezidivierenden vaginalen Schmierblutungen zum Arzt* zur Ärztin kommt.

Anleitung

1. Begrüßung
   Sagen, dass man die Hände desinfizieren und sich der Patientin vorstellen und eine kleine Anamnese erheben würde. Erklären, dass man die Patientin jetzt vaginal untersuchen wird, um die Ursache der Blutung zu finden.
2. Vorbereitung
   Instrumente bereitlegen und sagen, dass man die Patientin auf Untersuchungsstuhl in Steinschnittlage positionieren würde.
3. Untersuchung:
   a. Labien mit Daumen und Zeigefinger spreizen (linke Hand)
   b. Mit rechter Hand Spekulum geschlossen und hochgestellt einführen. (Nichts einklemmen!)
   c. Spekulum um 90° drehen und öffnen
   d. Portio einstellen und mit Schraube Spekulum fixieren
   e. Inneres Genital inspizieren (Entzündungen, Ulzera, Tumore, Muttermundbeschaffenheit, Polypen, Erythroplakie, Leukoplakie)
   f. Tupfer mit Pinzette nehmen und Portio abtupfen
   g. Patientin erklären, dass du die Ursache der Blutung gefunden hast, ein kleiner Polyp, den du jetzt abtragen wirst, das sollte nicht weh tun.
   h. Polyp mit Pinzette „abtragen" (nur andeuten)
   i. Polyp in (imaginäres) Gefäß geben und an Pathologie zur Untersuchung schicken
   j. Portio wieder abtupfen und Inspektion
   k. Spekulum schließen, zurückrotieren, herausziehen
4. Erklären, dass sie sich keine Sorgen machen soll. Es gibt einen Nachbesprechungstermin in ca. 14 Tagen. Die Patientin bitten, eine Vorlage zu verwenden bzw., sollte sie stärkere Nachblutungen haben, soll sie sich jederzeit melden, um einen früheren Termin auszumachen.

Tipp

Video im VMC vorhanden: 5. Studienjahr – OSCE – Gynäkologie und Geburtshilfe (https://vmc.medunigraz.at/moodle/course/view.php?id=479)

GYNÄKOLOGISCHE NAHTTECHNIKEN

Nahtphantom

Handschuhe

10ml Spritze, gelbe Nadel, Xylocain

Schälchen mit Desinfektionsmittel

Kugelige Waschtupfer

Waschklemme (vorne gebogen)

Sterile rechteckige Tupfer

Tupferklemme (gerade)

Anatomische Pinzette (Muskelnaht)

Chirurgische Pinzette (Hautnaht)

Schere

Nadelhalter

3 Nahtmaterialien

Schmerzzäpfchen

Bei dieser Station muss eine sogenannte Episiotomienaht gefertigt werden. Während der Geburt wird häufig eine Episiotomie gemacht, um den Beckenboden vor einer möglichen Ruptur zu schützen. Genäht wird diese Wunde kurz nach dem Plazentaabgang.

1. Begrüßung
   Man erklärt, dass man jetzt die die Patientin begrüßen und ihr das Prozedere erklären würde. Die Beine würden auf Beinhaltern gelagert werden.
2. Vorbereitung
   Haube und Mundschutz anziehen und sagen, dass man sich nun chirurgisch waschen würde. Mantel und sterile Handschuhe anziehen. Sagen, dass man die Wunde steril abdecken lassen würde.
   Instrumente bereitlegen. Digitale Austastung und Inspektion von Rektum und Scheide.
3. Naht:
   a. Gebiet desinfizieren mit Kugeltupfer und Waschzange (3 Mal von innen nach außen)
   b. 10ml Lokalanästhetikum einspritzen- in 4 Richtungen: Einstichstelle ist beim äußeren Wundwinkel, dann am rechten und linken Wundrand entlang spritzen Nadel unter der Haut weiter vorschieben)
   c. mit rechteckigem sterilen Tupfer die Scheide betupfen
   d. Wunde in 3 Schichten von innen nach außen versorgen (Scheidenschleimhaut, Muskulatur, Haut) Schleimhaut: mit Vicryl rapid V34, Nadel im letzten Drittel in den Nadelhalter einspannen – Scheide spreizen – Naht von oberhalb des Schnittes bis zum Übergang Schleimhaut/Haut nähen (2-3 Nähte). Kann fortlaufend oder als Einzelknopfnaht genäht werden.
   Muskulatur: mit Vicryl rapid CD plus (größere Nadel); 3 Stiche – man beginnt mit dem in der Mitte, danach einer oberhalb und einer unterhalb (tief einstechen, hoch ausstechen)
   Haut: mit Vicryl rapid SH 2.0 – Adaptation der Hautränder, chirurgische Pinzette verwenden
4. Überprüfen
   Inspektion und rektale Untersuchung (tasten, ob Nahtmaterial zu spüren ist), während dieser wird auch das Zäpfchen eingeführt
5. Vorlage

Tipp

Tipp: Video im VMC vorhanden: 5. Studienjahr – OSCE - Gynäkologie und Geburtshilfe (https://vmc.medunigraz.at/moodle/course/view.php?id=479)

BRUST-UNTERSUCHUNG

Handschuhe

Brustphantom

Anleitung

Bei dieser Station muss man eine strukturierte Brustuntersuchung anhand des Modells (s. o.) vorzeigen. Eine Brustuntersuchung wird idealerweise postmenstruell, also am 7.-17. Tag des Zyklus', durchgeführt.

1. Vorbereiten und Anamnese

a. Handschuhe anziehen und erklären, dass man sich vorstellen und

b. eine grobe Anamnese durchführen würde: Warum hier, bereits Knoten getastet, zusätzliche Beschwerden...

2. Untersuchung der Brust

a. Inspektion

Bei der Inspektion betrachtet man im Seitenvergleich beide Brüste nach Symmetrie (Form, Größe, Mamillen) oder sonstigen Auffälligkeiten:

- Polyethilie
- Entzündungszeichen: Rötung, Schwellung, Schmerzen
- Farbveränderungen (Maculae, Hämatome)
- Einziehungen (Cooper'sche Bänder durch Neoplasie gespannt), Vorwölbungen, Orangenhaut (Poren durch Lymphabflusstauung eingestülpt)
- Exulzerationen, Narben
- Mamilleneinziehung / Sekretion

Dazusagen, dass man diese sowohl im Stehen, als auch im Liegen und bei leicht nach vorne geneigtem Oberkörper, sowie bei Heben und Senken der Arme (Fixierung am M. pecotralis) durchführen würde.

b. Palpation

Die Palpation wird erst bei der stehenden Patientin und dann im Liegen mit gehobenen Armen durchgeführt.

Mit der linken Hand stützt man die Brust, mit der rechten tastet man sich in jedem Quadranten von radiär nach zentral vor.

c. Mamille

Die Brust wird von radiär nach zentral ausgestrichen um eine mögliche Sekretion zu provozieren.

3. Untersuchung der Lymphknoten

Mit beiden Händen im Seitenvergleich die Lymphknotenregionen subclaviculär und axillär abtasten.

Am Ende alle Knoten bzw. Lymphknoten, die getastet wurden, strukturiert beschreiben:

- Oberfläche, Konsistenz
- Form, Begrenzung
- Verschieblichkeit
- Tiefe und Durchmesser
- Verwachsung mit Brusthaut, Abgrenzbarkeit
- Druckschmerzhaftigkeit
- Einschätzung: maligne / benigne

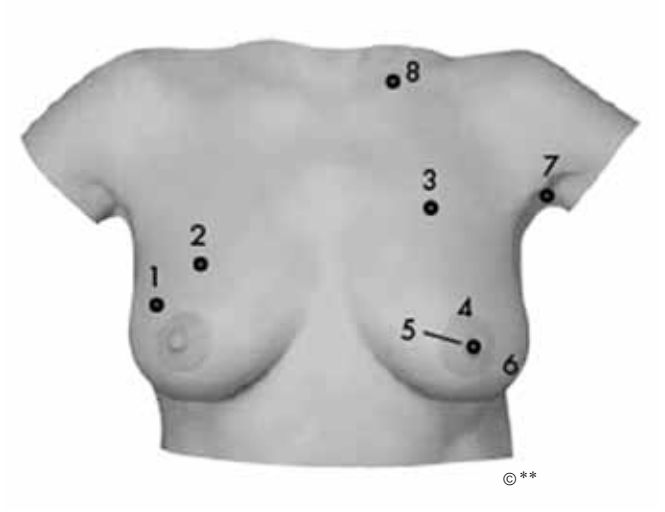

Tastmodell

1. Rechte Brust: Runder, verschieblicher Tumor in 10mm Tiefe, Durchmesser 20mm, vermutlich gutartig.
2. Rechte Brust: Runder, verschieblicher Tumor in 5mm Tiefe, Durchmesser 20mm, vermutlich gutartig.
3. Linke Brust: Unregelmäßiger, mit der Brustwand verwachsener Tumor in 5mm Tiefe, Durchmesser ca. 35x25mm, vermutlich bösartig.
4. Säulenförmiger, unregelmäßiger, mit der Brustwand verwachsener Tumor in 5mm Tiefe, Durchmesser ca. 30mm, bösartig.
5. Linke Brust: Permanent eingezogene Brustwarze (neu aufgetreten), häufig in Verbindung mit bösartigem Tumor.
6. Linke Brust: „Apfelsinenhaut", orangenschalenähnliche Hautstrukturierung mit Poreneinziehung infolge Lymphstauung bei bösartigen Tumoren.
7. Linke Achselhöhle: Unregelmäßiger, fest verwachsener Lymphknoten, in 10mm Tiefe, Durchmesser ca. 35x25mm, vermutlich bösartig.
8. Oberhalb des linken Schlüsselbeins: Bösartiger Tumor in 5mm Tiefe, Durchmesser 20mm (Lymphknoten)

Theorie

weiterführende Diagnostik:

- Mammasonografie (gut bei Zysten und Karzinomen)
- Stanzbiopsie (bei jedem soliden Tumor)
- Mammografie
- Galaktografie

Veränderungen:

- benigne
  - o Zyste
    Entsteht durch Sekretretention und ist ein prallelastischer, glatt begrenzter, gut verschieblicher Knoten. Punktiert wird nur noch bei sehr großen Zysten, bei kleineren wird nach drei Monaten eine Nachkontrolle empfohlen.
  - o Fibroadenom
    Das Fibroadenom ist der häufigste gutartige Tumor der Brust, ungefähr 1/3 aller Frauen entwickeln im Laufe des Lebens einen, meist vor dem 30. Lebensjahr. Er entsteht durch vermehrte Proliferation von Epithel und Stroma und entartet sehr selten.
    Er ist gut abgrenzbar, verschieblich, solide mit einer derben, höckerigen Oberfläche.
    Sonderformen: myxoides Fibroadenom, zellreiches Fibroadenom, Juveniles Fibroadenom.
  - o Mastopathia cystica fibrosa
    Typische „Schrotkugelbrust" in der Bildgebung.
  - o sonstige: Hamartome, Adenome, Lipome
- maligne
  - o Präkanzerosen: (meist beidseits)
    Therapie: Exzision im Gesunden und Hormontherapie, wie z. B: Tamoxifen.
    - › Ductale intraepitheliale Neoplasie (DIN)
      Hierbei handelt es sich um die Entartung von Epithelzellen der ductuli lactiferi. 50 % der Patientinnen mit einem DIN entwickeln ein invasives Karzinom. Bei der Mammografie gut durch entstehenden Kalk erkennbar.
    - › lobuläre intraepitheliale Neoplasie (LIN)
      Hierbei handelt es sich um die Entartung von lobulären Zellen. Die Lobuli sind vergrößert und wenig zusammenhaltend. Geringes Risiko der Invasion/ Rezidiv, gute Prognose.
  - o invasives Mammakarzinom
    Das Mammakarzinom kommt mit einer Häufigkeit von 75/100 000 vor und zeigt imponiert bei der Palpation als derber, unregelmäßig begrenzter Knoten in der Brust, schlecht verschieblich. Man findet meist tastbare Lymphknoten und Lymphödeme.
    Bei der Inspektion typische Bilder sind: Rötung der Brust, Hauteinziehungen, Mamilleneinziehung, blutige Sekretion aus der Mamille, Orangenhautphänomen, Exulzerationen.
    Weitere Symptome, die auf Metastasen hindeuten, sind Husten und Knochenschmerzen.
    Fernmetastasen: Skelett: 70 %, Lunge: 60%, Leber 50 %.
    Arten: Invasives ductales Karzinom: 80% (sternförmige Infiltration), Intraductales papilläres Karzinom, invasives lobuläres Karzinom, Mb. Paget
    Therapie: Bei tastbarem Tumor: in 70 % brusterhaltende Therapie. Ablatio bei großem Tumor und kleiner Brust. Brusterhaltend: postoperative Radiatio.
    Lymphknoten: bei Tumoren <5cm: Wächterlymphknotenbiopsie, wenn positiv und und bei Tumoren > 5cm: Axilladissektion.
    Adjuvante Therapie durch Aromatasehemmer, Antiöstrogene, adjuvante Chemotherapie.
    Neoadjuvante Chemotherapie bei lokal fortgeschrittenen Tumoren, positiven Lymphknoten.

Hals-, Nasen-, Ohren-Universitätsklinik

HNO-STATUS

Handschuhe

Kopflampe

Ohrtrichter

Nasenspekulum

Zungenspatel

Epipharynxspiegel

Larynxspiegel

Gerät zum Spiegelanwärmen

Kreppapier

Art	Zeit	Stoff
Simulations-patient*in	normal	Praxis

Anleitung

- Simulationspatienten*in begrüßen und sich vorstellen
- Hände desinfizieren und Handschuhe anziehen
- Fragen „Warum sind Sie heute hier?“ Mögliche Antwort: Routinekontrolle, bei Beschwerden sonst eine kurze Anamnese machen
- Sagen, dass man sich nun Ohren, Nase, Mund ansieht.
- Aufsetzen der Kopflampe (eventuell Anpassen an den Kopfumfang) und Einschalten des Lichts.
- Nun erfolgt die strukturierte Untersuchung nach den einzelnen Regionen:

- **Ohren:**
  Zuerst wird das eine Ohr komplett untersucht, und dann das andere komplett in folgender Reihenfolge.
  - o Inspektion der Ohrmuschel vorne und hinten auf Rötung und Schwellung
  - o Palpation der Ohrmuschel auf Druckschmerzhaftigkeit, Druck auf Tragus
  - o Nehmen des Ohrtrichters in die Hand: rechtes Patienten*innen-Ohr rechte Untersucher*innen Hand und umgekehrt linkes Ohr linke Hand. Mit der anderen Hand zieht man die Ohrmuschel nach hinten oben, so dass der Gehörgang gestreckt wird. Nun Einführen des Ohrtrichters und Betrachtung des Trommelfells, dabei wird der*die Patient*in auch angewiesen mit der Hand die Nase zuzuhalten und dagegen auszuatmen. Dies überprüft die Tubendurchgängigkeit. Wenn sich das Trommelfell dabei leicht in den Gehörgang hineinwölbt ist die Durchgängigkeit normal.
    Anschließende Beschreibung der Befunde, möglicher Normalbefund: „Äußeres Ohr beidseits weder gerötet, noch geschwollen oder druckschmerzhaft. Trommelfell unauffällig, perlmuttfarben mit zentralem Lichtreflex. Keine Perforation, keine Rötung oder Schwellung. Tubendurchgängigkeit normal.“

- **Nase:**
  Man nimmt das Nasenspekulum in die linke Hand und hält den Daumen dabei auf dem Schloss. Geschlossen wird das Spekulum zuerst in das eine und dann in das andere Nasenloch eingeführt. Drinnen öffnet man das Spekulum und versucht, nicht die Nasenscheidewand zu berühren. Beim Entfernen des Spekulums aus der Nase darf es nicht komplett geschlossen werden, da sonst die Gefahr besteht, dass Nasenhaare eingeklemmt werden.
  Beschreibung des Befundes, möglicher Normalbefund: „Unauffällig, keine Rötung, keine Schwellung, keine Fremdkörper...“

- **Epipharynx:**
  Man drückt auf den Taster des Geräts zum Anwärmen der Spiegel und hält den Epipharynxspiegel (kleinerer Spiegel) darüber. Wenn das Gerät aufhört (man hört, dass das Rauschen aufhört), oder schon davor, überprüft man die Temperatur des Spiegels am eignen Handrücken, um Verbrennungen im Mundbereich der zu untersuchenden Person vermeiden. Wenn die Temperatur passt, nimmt man den Epipharynxspiegel in die rechte Hand und den Zungenspatel in die linke Hand. Man bittet den*die Patienten*in, den Mund zu öffnen und „AAAA“ zu sagen. Mit dem Spatel drückt man die Zunge im hinteren Bereich nieder und mit dem Spiegel fährt man am Gaumenzäpfchen vorbei und versucht möglichst, weder die Uvula noch die Rachenhinterwand (Würgereflex) zu berühren. Die Spiegelfläche muss nach oben zeigen. Jetzt können die Choanen beurteilt werden.
  Wieder beschreibt man den Befund, möglicher Normalbefund: „Epipharynx soweit einsehbar unauffällig.“

- **Mund:**
  Man bittet den*die Patienten*in wieder den Mund zu öffnen und betrachtet die Mundschleimhaut und die

© https://www.youtube.com/watch?v=Kn-IkhHjLVI

Ausführungsgänge der Speicheldrüsen. Außerdem kann man die Luxierbarkeit der Tonsillen und die Zungenbeweglichkeit beurteilen.

- o Um die Sekretion der Parotiden zu beurteilen streicht man an der Wange (erst die eine Seite und dann die andere) entlang und massiert so den Speichel aus der Drüse.
- o Zur Beurteilung der Sekrektion der Glandula submandibularis bittet man den*die Patienten*in, die Zunge anzuheben und streicht entlang des Kinns nach vorne.
- o Danach kann man gleich die Zungenbeweglichkeit überprüfen, indem man den*die Patienten*in bittet, die Zunge in alle Richtungen zu bewegen.
- o Die Luxierbarkeit der Tonsillen wird mit leichtem Druck mit dem Spatel gegen die Gaumenbögen überprüft.

- **Larynx:**
  Nun nimmt man den Larynxspiegel (größerer Spiegel), wärmt ihn wieder an wie den Epipharynxspiegel und überprüft auch wieder die Temperatur am Handrücken. Vorsichtig fährt man wieder an der Uvula vorbei und versucht, weder sie noch die Rachenhinterwand zu berühren. Nun dreht man den Spiegel, sodass die Spiegelfläche nach unten zeigt. Jetzt sollten die Stimmlippen sichtbar sein. Anschließend erfolgt wieder die Beurteilung, möglicher Normalbefund: „Stimmlippen soweit einsehbar unauffällig."
- **Lymphknoten:**
  Im Anschluss an die eigentliche HNO-Untersuchung kann man noch die Lymphknoten tasten. Es werden die
  - submentalen Lymphknoten,
  - submandibulären Lymphknoten,
  - zervikalen Lymphknoten (Kopf nach vorne beugen lassen),
  - nuchalen Lymphknoten (Kopf nach hinten beugen lassen),
  - supraklavikulären Lymphknoten

  getastet. Bei tastbaren Lymphknoten erfolgt die Beschreibung der Größe, Konsistenz, Verschieblichkeit und Druckschmerzhaftigkeit.
- **Hirnnerven:**
  - o N. trigeminus: Palpieren der Hirnnervenaustrittspunkte auf Druckdolenz und abwechselndes Bestreichen der sensibel innervierten Gebiete (Stirn, Wange, Kinn) im Seitenvergleich. Fragen nach Unterschieden im Gefühl.
  - o N. facialis: Überprüfung der Mimik, Patient*in soll folgende Sachen durchführen: Stirn runzeln, Nase rümpfen, Zähne zeigen, Backen aufblasen.
  - o N. glossopharyngeus: Zungenbeweglichkeit, wurde bereits oben überprüft.
- Nun kann man noch sagen, dass man mit Hilfe einer Frenzel-Brille einen Nystagmus überprüfen könnte. (liegt normalerweise nicht vor)
- Abschließende Zusammenfassung der Befunde, z. B.: „Im HNO-Bereich ist alles unauffällig. Kommen Sie wieder in einem Jahr zur Kontrolle."
- Verabschieden

Universitätsklinik für Innere Medizin

ANGIOLOGISCHE BASISDIAGNOSTIK

Stethoskop

Handschuhe

Art: echte Patientin* echter Patient

Zeit: knapp

Stoff: Praxis, Theorie

Hier wird an einem Patienten*einer Patientin ein kompletter angiologischer Status durchgeführt.

Anleitung

1. Begrüßen und Vorstellen, man bekommt einen Zettel mit einer Anleitung und zusätzlichen Theoriefragen.
2. Kurze Anamnese
   a. was und seit wann, wo genau, Risikofaktoren, Vorerkrankungen / OPs, Schmerzen
   b. pAVK: Wegstrecke
3. Inspektion
   a. 6 P: Paleness, Pulselessness, Paresthesia, Protrusion, Prostration, Pain
   b. auf mögliche Ulcera achten
4. Palpation
   immer im Seitenvergleich Pulse ertasten!
   a. A. carotis
   b. A. subclavia
   c. A. brachialis
   d. A. ulnaris
   e. A. radialis
   f. A. femoralis
   g. A. poplitea
   h. A. tibialis posterior
   i. A. dorsalis pedis
5. Auskultation
   a. A. carotis
   b. A. femoralis

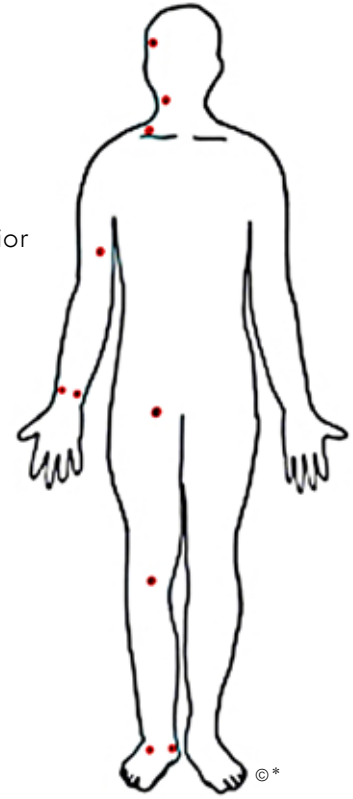

Theorie

• Ulcera

Unter einem Ulcus versteht man einen atraumatischen Substanzdefekt der Haut, der bis in die Dermis hineinragt. Man unterscheidet venöse von arteriellen Ulcera. Venöse Ulcera entstehen durch eine Abflussstörung, weswegen der Unterschenkel meist Ödeme aufweist. Häufigste Lokalisation ist über dem Innenknöchel.
Ein arterielles Ulcus entsteht durch eine Minderversorgung des Gewebes durch Atherosklerose (pAVK) oder einer Embolie.

- pAVK-Stadien nach Fontain

	Stadium I	asymptomatisch
	Stadium II a	Claudicatio Intermittens >200m
	Stadium II b	Claudicatio Intermittens <200m

©*

	Stadium III	Temperaturabfall der Haut, Ruheschmerz
	Stadium IV	Nekrose, Gangrän

©*

AUSKULTATION UND PERKUSSION

Stethoskop

Bei dieser Station wird man vorwiegend theoretisch über mögliche Erkrankungen des respiratorischen Systems und die Vorgehensweise bei einem vorgelegten Fall abgeprüft und muss anschließend den Thorax einer Patientin / eines Patienten perkutieren und auskultieren.

Anleitung

1. Anamnese

SAMPLE-Schema

- Wo ist der Schmerz?
- Seit wann? Vorher schon mal aufgetreten?
- Auslöser? – plötzlich, bestimmte Tätigkeit?
- Qualität u. Intensität (1-10) – stechend, pochend, ziehend
- Ausstrahlung (DD Herzinfarkt)
- Atemabhängig, in Ruhe, in der Nacht, am Tag?
- Bewegungsabhängig? – Belastungsdyspnoe (NYHA)
- Allergien?
- Medikamente – ACE-Hemmer!!!
- Raucher? – Packyears – wenn momentan nein, früher?
- Vorerkrankungen? – Infarkt? Asthma? COPD?
- Begleiterscheinungen – Fieber, Infekt, Abgeschlagenheit (wenn Fieber ohne klare Ursache – nach Auslandsaufenthalt fragen!)
- Auswurf/Hämoptysen – bei COPD unbedingt fragen! Wie sieht das Sputum aus? (gelb bei Pneumonie, glasig ziehend bei Asthma)
- Reflux? Sodbrennen?

2. Inspektion

- Allgemeiner Zustand: kachektisch (COPD: pink puffer), adipös (COPD: blue boater), angestrengt: Schwitzen
- Gesicht
  - Hautfarbe rosig? Lippenzyanose? Lippenbremse?
  - Einblutungen in den Augen bei Keuchhusten
  - Hals (gestaute Halsvenen [Rechtsherzbelastung]), Schilddrüse, Narben
- Hände
  - Uhrglasnägel, Trommelschlägelfinger = chron. Oxygenierungsstörung
  - Gelbe Finger (Raucher)
- Beine: Ödeme (Rechtsherzbelastung)
- Thorax
  - Narben, Wunden, Trauma
  - Wirbelsäulenveränderungen: Skoliose, Klopfschmerzhaftigkeit
  - Faßthorax (Lungenemphysem) Trichterbrust (Vorhofseptumdefekt)
  - Ausstülpungen (Lungenemphysem), Einziehungen (Pleuraschwarte)
  - Atemhilfsmuskulatur aktiv?
  - Umgehungskreisläufe über den Rippenbögen bei Rechtsherzbelastung
  - Schweiß
- Atmung
  - Seitengleich?
  - Atemfrequenz
  - Atemart: Bauchatmung, Brustatmung
    - Cheyene-Strokes Atmung: periodische Auf- und Abschwellen der Atmung bei Schädelhirntrauma
    - Kußmaul Atmung: metabolische Azidose
    - Biotsche Atmung: Atmung immer gleich mit Pausen bei Intoxikation

3. Palpation

a. Druckschmerzhafte Bereiche

b. Stimmfremitus (Hände auf Rücken auflegen, Patient*in sagt „99“) und Bronchophonie (mit Stethoskop! Patient*in flüstert „66“)

i. Positiv bei Pneumonie, negativ bei Schwarte, Erguss, Pneumothorax

c. Atemexkursion: die Brustwand mittig auf Höhe der 10. Rippe umfassen und Haut Richtung Wirbelsäule in Falten werfen. Patientin*Patienten bitten einzuatmen; Hände sollten gleichmäßig auseinander gehen und die Falten verstreichen.

d. Lymphknoten nuchal, Hals, supraclavikulär

4. Perkussion

Die Lunge wird ab den Krönig'schen Schallfeldern (Lungenspitze) seitengleich bis zur Lungenbasis perkutiert, also bis der Schall dumpf wird. Danach im Höhenunterschied die genaue Lungengrenze in Exspiration perkutieren. Für die Lungenverschieblichkeit den Patienten*die Patientin bitten, tief einzuatmen, und ab der in Exspiration perkutierten Lungengrenze weiter nach distal perkutieren, um die Grenze in Inspiration zu finden. Der Unterschied zwischen beiden Lungengrenzen sollte 1-2 cm betragen.
Hinten: Zwischen Wirbelsäule und Scapula perkutieren
Vorne: Mittig, parasternal, zwischen den Rippen perkutieren. Zusätzlich: Lunge-Leber-Grenze: von distal Richtung Rippenbogen (darunter Leber) perkutieren.

Lungengrenzen:
Medioclavicularlinie: 6. Rippe
Axillär: 8. Rippe
Scapulär: 10.Rippe
Wenn sie tiefer liegen, kann das ein Hinweis sein auf einen Pneumothorax oder ein Emphysem, imponieren sie höher, kann es sich um Infiltrate oder Ergüsse handeln.

Geräusche:
Sonor: Lunge
tympanitisch: Luft (größere, lufgefüllte Hohlräume)
Dumpf: Gewebe, Infiltrat, Erguss
Hypersonor: Emphysem
Schachtelton: Pneumothorax

5. Auskultation

Patientin*Patienten bitten, die Arme vor der Brust zu verschränken, sich leicht vorzubeugen und mit offenem Mund tief ein und auszuatmen.
Man kultiert die Lunge im Seitenvergleich in folgendem Schema aus und verweilt an jedem Punkt für ungefähr zwei Atemzüge:

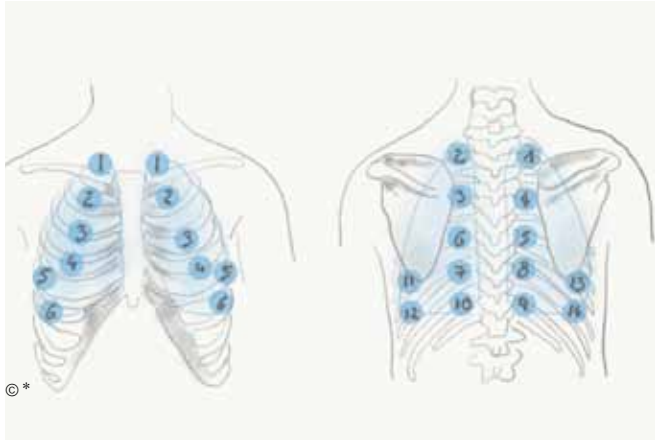

Theorie

Normal: Lunge beidseits und seitengleich belüftet, über allen Lungenfeldern vesikuläres Atmen
Giemen: exspiratorisch, untere Atemwege
Stridor: inspiratorisch, obere Atemwege

Krankheitsbild	Inspektion	Palpation	Perkussion	Auskultation
Akute Bronchitis	Zeichen einer Erkältung			Trockene Rasselgeräusche
Chronische Bronchitis: pink puffer	Kachektisch, Fassthorax (Emphysem), Dyspnoe, trockener Husten		Hypersonor durch Emphysem	Trockene Rasselgeräusche, Bronchophonie ist reduziert, Giemen
Chronische Bronchitis: blue boater	Adipös, zyanotisch			
Asthma bronchiale	Expiratorischer Stridor, Orthopnoe		Hypersonor	Expirium verlängert, trockene Rasselgeräusche, Pfeifen, Giemen
Emphysem	Fassthorax	Knistern supraclaviculär	Lungenverschieblichkeit reduziert, hypersonor, niedrige Lungenbasen	Trockene Rasselgeräusche
Lungenstauung	Dyspnoe, Zyanose, brodelnde Atmung			Laute grobblasige, feuchte Rasselgeräusche
Pneumonie	Allgemeinzustand reduziert, Dyspnoe, Tachypnoe, eitriger Auswurf, Zyanose, Nasenflügeln	Stimmfremitus und Bronchophonie positiv	Dämpfung über Infiltrat	Klingende, feuchte Rasselgeräusche
Atelektase	Leichte Asymmetrie	Stimmfremitus negativ	Dämpfung über atelektatischen Arealen	Atemgeräusch aufgehoben, kein Pleurareiben
Lungeninfarkt	Dyspnoe und blutiger Auswurf möglich		Dämpfung über Infarkt	Feuchte Rasselgeräusche, Pleurareiben

VENENPUNKTION

Venflon (Farbe beliebig)

Stauschlauch

(Verschlusskappe)

Tablett

Abwurfbehältnis

Tupfer

Desinfektionsmittel

Saugfähige Unterlage

Spritze

NaCl 0,9

(Venflon-Pickerl)

Anleitung

- Begrüßen und Vorstellen beim Phantom
- Kurzes Erklären des Prozedere und fragen, ob eine Hand bevorzugt wird bzw. ob man wo nicht abnehmen soll (bspw. Dialyseshunt, Lymphabflussstörung bei Z.n. Mamma-CA ...)
- Utensilien (s. links) auf einem Tablett herrichten
- Hände desinfizieren und Handschuhe anziehen
- Unterlage unter den Arm legen
- Geeignete Vene suchen, ggf. bereits stauen, dann aber wieder entstauen
- Gewünschte Stelle mit 2 in Desinfektionsmittel getränkten Tupfern von proximal nach distal in einem Strich desinfizieren. Die Einwirkzeit des Desinfektionsmittels beträgt jeweils 30 Sekunden. Die Zeit kann ruhig beide Male abgewartet werden, da man sich in der Zwischenzeit die anderen Sachen herrichten kann.
- Während man auf das Trocknen des Desinfektionsmittels wartet, kann man bereits die Packung des Venflon öffnen (nur öffnen, nicht hinauslegen) und in einer Spritze 10 ml NaCl aufziehen.
  Am besten man lässt das NaCl-Fläschchen gleich auf der Spritze oben, so kann der Spritzenkopf nicht kontaminiert werden und man weiß auch gleichzeitig immer, was in der Spritze drin ist.
- Nach der Einwirkzeit des Desinfektionsmittels staut man wieder am Oberarm und spannt mit der linken die Haut proximal und distal der Einstichstelle. (Beim Phantom tut man halt so, da gibt es keine Haut zum Spannen.) Mit der rechten Hand greift man den Venflon und führt ihn vorsichtig in die Vene ein.
  Sobald hinten in die Kammer Blut hineinfließt kann man die Nadel ein Stück zurückziehen und die Kanüle dann komplett in die Vene schieben. Nun werden die beiden Flügel des Venflon mit den kleinen Klebeecken des Venflon-Pickerls fixiert. (Bei der Prüfung kann man es auch nur sagen, bzw. fragen, ob man es festkleben soll.) Jetzt kann auch der Stauschlauch schon wieder geöffnet werden.
- Bevor man die Nadel komplett herauszieht, kann man (bei einer*m echten*m Patienten*in) die Vene proximal des Venflons abdrücken, damit beim Herausziehen der Nadel kein Blutbad entsteht. Außerdem ist es möglich, vor Hinausziehen der Nadel die kleine weiße Kappe vom Ende der Nadel abzuschrauben und später als Verschlusskappe zu verwenden. Genauso kann man aber auch einfach eine kleine, rote Verschlusskappe nehmen und die komplette Nadel entsorgen.
- Jetzt zieht man die Nadel hinaus und versucht möglichst schnell, auf die mit NaCl gefüllte Spritze zu wechseln und diese an den Venflon anzustecken. Dann spült man mit NaCl, bzw. sagt beim Phantom, dass man nun spülen würde.
- Dann steckt man die (leere) Spritze ab, wechselt wieder möglichst schnell zur Verschlusskappe (weiß oder rot, s. o.) und schraubt die Kappe fest.
- Am Ende klebt man das große Venflon-Pickerl mit dem Sichtfenster über den gelegten Venflon (bzw. man sagt, dass man es aufkleben würde).

Klin. Abteilung für Kardiologie

PATHOLOGISCHE KARDIOLOGISCHE AUSKULTATIONS-BEFUNDE BEI ERWACHSENEN

1. Allgemeine Untersuchung

Stethoskop und Blutdruck-messgerät sind bereits bei Harvey vorhanden, sonst braucht man nur seine Hände/Finger und Ohren.

Bei dieser Station müsst ihr eine Untersuchung mittels 5-Finger-Methode am Harvey durchführen. Es kann einer von 4 Fällen drankommen: • Aortenstenose • Aorteninsuffizienz • Mitralstenose • Mitralinsuffizienz. Hier zuerst eine Anleitung für die allgemeine Untersuchung, dann wird genauer auf die einzelnen Klappenerkrankungen und deren pathologische Erscheinungen in den Untersuchungen eingegangen.

Anleitung

Strukturierte kardiologische Untersuchung anhand der 5-Finger-Methode:

- Anamnese: wird schriftlich überreicht, durchlesen, gibt schon starke Hinweise auf die Diagnose. Tipp: Aufpassen auf falsche Hinweise in der Anamnese, bspw. V.a. durchgemachtes rheumatisches Fieber in der Kindheit – bedeutet nicht automatisch Mitralstenose!
- Inspektion: Harvey sieht immer gleich aus, daher nach Erscheinungsbild fragen, z. B. „Ist der*die Patient*in blass?“ Am besten man geht von Kopf bis Fuß vor und fragt nach den für die Anamnese am wahrscheinlichsten erscheinenden Veränderungen:
  - Gesicht (Blässe, Lippenzyanose, Facies mitralis, pulssynchrones Kopfnicken?)
  - Hals (gestaute Jugularvenen?)
  - Hände (Trommelschlägelfinger, Uhrglasnägel, Quinckescher Kapillarpuls?)
  - Unterschenkel (Ödeme?)
- Venöser Pulsstatus: sichtbar am Hals von Harvey, am unteren Rand des M. sternocleidomastoideus. Der venöse Jugularispuls ist nur zu inspizieren, nicht zu palpieren! Beurteilt wird die Konfiguration der a- und v-Welle. Gleichzeitig muss ein arterieller Puls getastet werden, da man nur so weiß, welches die a- und welches die v-Welle ist. (Die A-Welle ist kurz vor dem peripheren Puls und die V-Welle ist kurz nach dem peripheren Puls.)
- Arterieller Pulsstatus:
  - Pulse: Bei Harvey gibt es die beiden Carotiden, die A. brachialis rechts und die beiden Aa. Femorales zu tasten, den Rest einfach sagen, dass man tasten würde/könnte, z. B. A. radialis. Beurteilung des Pulses anhand der 5 Pulsqualitäten (Rhythmus, Frequenz, Härte, Amplitude, Anstiegssteilheit).
  - Blutdruck: Zusätzlich misst man noch den Blutdruck mit dem dort vorhandenen Blutdruckmessgerät. Tipp: Beim „Luftrauslassen“ nicht das Ventil öffnen sondern einfach die Luft von selbst rauslassen, sonst geht es viel zu schnell und ihr verpasst den richtigen Wert.
- Präcordiale Impulse: Handauflegen auf dem Aorten-, Pulmonal-, Trikuspidal- und Mitralareal und Beurteilung tastbarer Impulse, Herzspitzenstoß bei Harvey tastbar.
- Auskultation: mit dem Harvey-Stethoskop über allen Arealen auskultieren und auch eine Fortleitung in die Carotiden oder Axilla ist auskultatorisch zu überprüfen. Man sollte darauf achten, dass die Auskultationspunkte bei Harvey nicht denen bei einem echten Menschen entsprechen. Es gibt bei Harvey keinen Erb'schen Punkt und die genaue Lage der anderen Areale sollte man einfach im CSC ausprobieren und üben.
- Stellen der Verdachtsdiagnose.

©*

2. Aortenstenose (Code 13)

(Um bei Harvey die verschiedenen Klappenerkrankungen einzustellen, müsst ihr in dem kleinen Kästchen, rechts neben seinem Kopf, den Code für die Pathologie eingeben.
Hier bei den Beschreibungen findet ihr den jeweiligen Code, den ihr beim Üben für die Erkrankung eingeben müsst.)

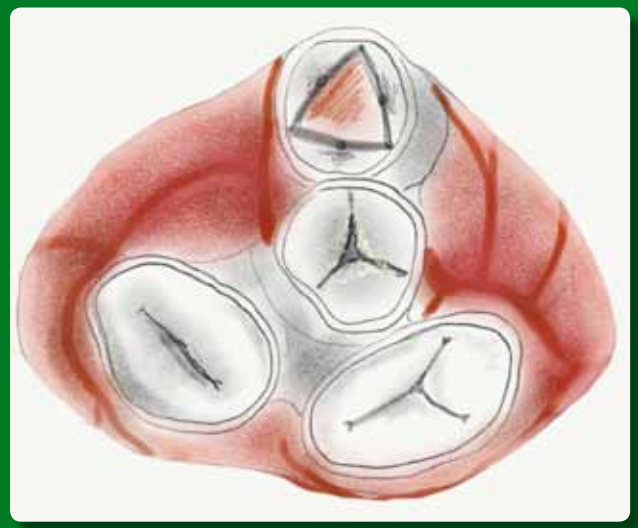

©*

Anamnese:
Eine 83-jährige Patientin, bis vor kurzem noch als Prokuristin eines mittelständigen Unternehmens tätig, wird über die Notaufnahme nach Synkope mit Sturzverletzung stationär aufgenommen. In den letzten 4 Monaten ist sie bereits mehrfach gestürzt (4x) nachdem sie zuvor das Bewusstsein verloren hatte. Unter Belastung treten Schwindel und throakale Enge auf.

Inspektion:
meist unauffällig, bei Dekompensation aber Blässe (Gesicht) und Ödeme an den Unterschenkeln möglich.

Venöser Pulsstatus: unauffällig, normale Position, a>v

Arterieller Pulsstatus:
- Puls: rythmisch, normokard, weich (mollis) , geringe Amplitude (parvus) und geringe Anstiegssteilheit „verspätet“ (tardus) ; „Pulsus parvus et tardus“
- Blutdruck: relativ niedrig mit geringer Amplitude, ca. 100/80 mmHg.

Präcordiale Impulse:
Nur Herzspitzenstoß tastbar, an normaler Position, jedoch verstärkt

Auskultation:
- Das für die Aortenstenose typische spindelförmige Systolikum ist über allen Ostien auskultierbar, wird aber mit Abstand zur Aortenklappe immer leiser.
- Aortenareal: lautes, rauhes, spindelförmiges Systolikum (punctum maximum)
- Pulmonalareal: spindelfärmiges Systolikum
- Trikuspidalareal: spindelfärmiges Systolikum
- Mitralareal: spindelfärmiges Systolikum
- Fortleitung: in beide Carotiden

3. Aorteninsuffizienz (Code 17)

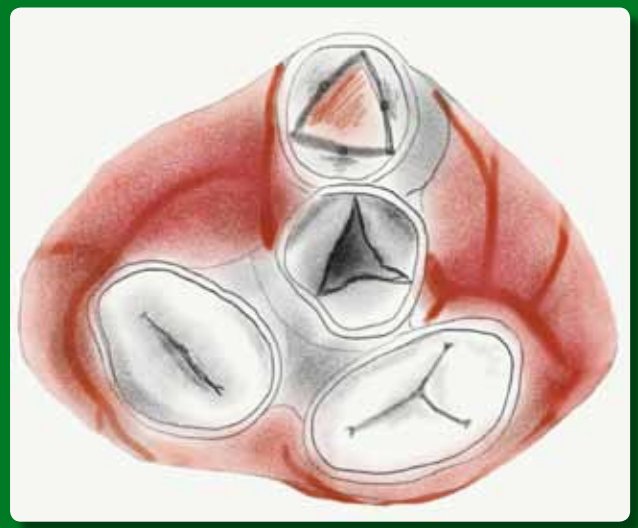

©*

Anamnese:
Ein leicht dypnoeischer, 36-jähriger männlicher Patient. Palpitationen, oft zunächst beim Hinlegen. Pulssynchrones Dröhnen im Kopf, pulsierender Kopfschmerz. Bisher aktiver Baskeltballspieler (1,98 cm Körpergröße), jetzt rasche Ermüdbarkeit, thorakales Engegefühl unter Belastung. Kein Nikotin, Familienanamnese negativ, keine weiteren Vorerkrankungen bekannt.

Inspektion:
Entsprechend eines „Homo pulsans" kann sowohl ein pulssynchrones Kopfnicken als auch andere Zeichen wie z. B. ein Quincke'scher Kapillarpuls beobachtet werden. Außerdem ist bereits die Größe (fast 2 Meter) sehr auffällig, dies kann Hinweis auf ein Marfan-Syndrom sein. Zusätzlich kann auch eine starke Überstreckbarkeit der Gelenke anamnestisch erfragt werden.

Venöser Pulsstatus:
unauffällig, normale Position, a>v

Arterieller Pulsstatus:
- Pulse: rhythmisch, normokard, hart (durus), große Amplitude (altus) und schneller Anstieg (celer); „Pulsus celer et altus"
- Blutdruck: auffallend hohe Amplitude, z. B. 180/30 mmHg.

Präcordiale Impulse:
Herzspitzenstoß lateralisiert, schleudernd, (hyperdynam und verbreitert.)

Auskultation:
- Aortenareal:
  - o Gespaltener 1. Herzton
  - o Decrescendo-Diastolikum
  - o Spindelförmiges Systolikum
- Pulmonalareal: Decrescendo-Diastolikum
- Trikuspidalareal: Decrescendo-Diastolikum (punctum maximum)
- Mitralareal: spätdiastolisches „Austin-Flint-Geräusch", das durch das Umklappen der Mitralsegel beim Rückstrom des Blutes entsteht
- Fortleitung: keine

4. Mitralstenose (Code 5)

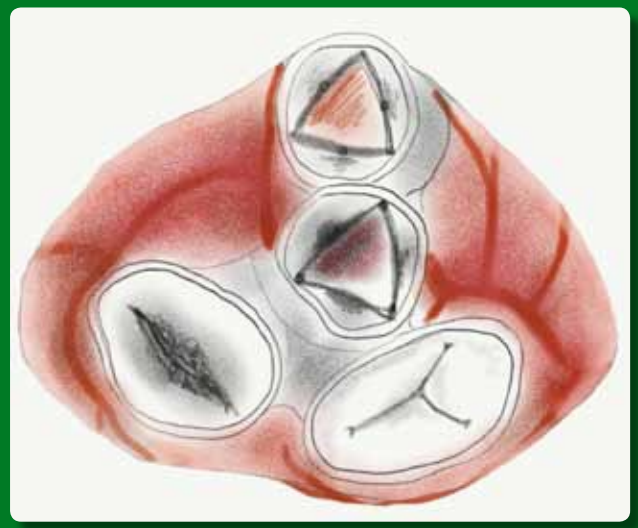

©*

Anamnese:
Eine kurzatmige 47-jährige Patienten mit Verdacht auf Asthma stellt sich in der Poliklinik vor. Ferner ist die Patientin wegen des rötlich gefärbten Sputums beunruhigt (Vater hatte Bronchial-CA). Appetitverlust. Gelegentlich schneller, unregelmäßiger Puls („Herzrasen"). Vor 1 Woche Sensibilitätsstörungen im linken Arm, ca. 20 Minuten anhaltend.

Inspektion:
Auffallend rote Wangen, Lippenzyanose (Facies mitralis), Zeichen der peripheren Zyanose.

Venöser Pulsstatus:
Jugularispuls höher als normal, v>a Welle

Arterieller Pulsstatus:
- Pulse: tachykard, arrhythmisch (im Sinne eines Vorhofflimmerns, bei Harvey gibt es allerdings keine VHFA, es gibt aber Hinweise darauf in der Anamnese: Gelegentlich schneller, unregelmäßiger Puls („Herzrasen"). Vor 1 Woche Sensibilitätsstörungen im linken Arm, ca. 20 Minuten anhaltend. Sensibilitätsstörung im Sinne einer tranistorischen ischämischen Attacke (TIA) bei Thrombenbildung im rechten Vorhof durch die VHFA.)
- Blutdruck: niedrig mit kleiner Amplitude, ca 90/70 mmHg.

Präcordiale Impulse:
Systolisches Schwirren über dem Pulmonalareal (dilatierte Pulmonalarterie) und dem Trikuspidalareal.
Kein Herzspitzenstoß tastabar, da die Herzspitze durch die Hypertrophie sogar weiter weg von der Thoraxwand ist.

Auskultation:
- Aortenareal: 1. Herzton laut, paukend
- Pulmonalareal: 2. Herzton gespalten (entsprechend eines Mitralöffnungstons), manchmal helles, diastolisches Decrescendo-Geräusch (Graham-Steele-Geräusch)
- Trikuspidalareal: hochfrequentes, bandförmiges Systolikum (Zeichen einer relativen Trikuspidalinsuffizienz)
- Mitralareal: rumpelndes, niederfrequentes Diastolikum mit Crescendo-Charakter
- Fortleitung: keine
- Lunge: inspiratorisches Rasseln und exspiratorisches Giemen

5. Mitralinsuffizienz (Code 7)

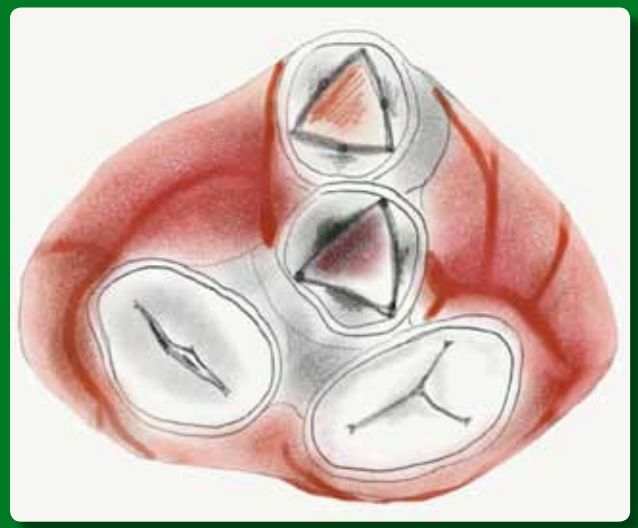

©*

Anamnese:
Eine 78-jährige Patientin aus dem Lager Friedland stellt sich mit progredienter Belastungsdyspnoe (100 m Gehen auf der Ebene), nächtlichen Hustenanfällen, z.T. verbunden mit Orthopnoe und allgemeiner Leitstungsminderung in der kardiologischen Ambulanz vor. Vorgeschichte: rezidiverende Mandelentzündungen, V.a. durchgemachtes rheumatisches Fieber („Gelenkrheuma als Kind").

Inspektion:
evtl. Facies mitralis aber weniger typisch als bei Mitralstenose

Venöser Pulsstatus:
unauffällig, normale Lage, a>v

Arterieller Pulsstatus:
- Pulse: normalerweise unauffällig, kann aber auch celer und altus sein
- Blutdruck: normal, ca. 130/80 mmHg

Präcordiale Impulse:
Herzspitzenstoß Richtung Axillarlinie verschoben

Auskultation:
- Aortenareal: -
- Pulmonalareal: 2. Herzton gespalten (pulmonale Hypertonie)
- Trikuspidalareal: -
- Mitralareal: lautes, hochfrequentes, bandförmiges Systolikum (punctum maximum: Herzspitze)
- Fortleitung: Axilla

Universitätsklinik für Kinder- und Jugendheilkunde

VERSORGUNG DES NEUGEBORENEN

Stethoskop

(Kinder-Stethoskop, liegt an der Station vor)

Windeln (2 Stk.)

Beatmungsbeutel inkl. Passender Maske (liegt vor)

Absaugkatheter

Pulsoxy mit Schaumgummifixierung

Evtl. EKG Elektroden

Anleitung

Vorbereitung, bevor das Kind überreicht wird:

1. Hände desinfizieren, Handschuhe anziehen
2. Utensilien vorbereiten (Stethoskop, EKG-Elektroden und Pulsoxy, bereits auf das Bettchen legen, Beatmungsbeutel und Absaugkatheter am Nebentisch vorbereiten, weiters vergewissern „ob Sauerstoff funktioniert")
3. Eine Windel rautenförmig hinlegen, die zweite kann zusammengerollt unter die Schultern gelegt werden.
4. Licht einschalten
5. Wärmelampe einschalten. (Die Windeln und Utensilien z. B. Stethoskop werden so schon vorgewärmt).

Übergabe des Kindes:

- Es müssen 3 Fragen an die*den Übergebende/n gestellt werden:

1. Wie ist das Gestationsalter? (normalerweise reifes Neugeborenes) = 37+0 bis 42+0 SSW
2. Gab es einen Mekoniumabgang? (normalerweise nein)
3. Wie ist der Muskeltonus? (normalerweise schlaff)

- Übernahme des Kindes, Hinlegen auf das Bettchen mit dem Kopf zu dir, Uhr jetzt starten!
- Dann die nasse Windel (in die das Kind eingewickelt ist) weggeben und mit der vorbereiteten Windel trockenrubbeln und somit taktil stimulieren. Mit dieser Windel wird auch das Kind zugedeckt, um Wärmeverlust zu vermeiden. Vor allem der Kopf ist wichtig zu bedecken.
- Nun entweder mit dem Stethoskop draufhören und nach der Frequenz fragen oder EKG kleben. Nebenbei den*die Prüferin anweisen, das Pulsoxy an der rechten oberen Extremität (präduktal) zu fixieren. Die richtige Position ist die Handinnenfläche. Nicht auf die Schaumstofffixierung vergessen, Prüfer*in auch daran erinnern, die vergessen das manchmal (absichtlich).

Bis hierhin Dauer: max. 30 Sekunden.

Versorgungsalgorithmus

Nun beginnt die eigentliche Versorgung des Neugeborenen: Nach Erfragen der Herzfrequenz (s. o., nach Hören mit Stethoskop oder Kleben des EKG) Entscheidung über weiteres Prozedere:

- HF < 100 : Man beginnt mit 5 initialen, prolongierten (2-3 sec) Beatmungen. Dabei ist der Kopf des Neugeborenen in Schnüffelposition (nicht überstreckt, wie beim Erwachsenen, bedingt durch andere Anatomie der Luftwege).
- (HF > 100: Diese Situation wird bei der Prüfung offensichtlich nicht eintreten.)

Nach den 5 Initialbeatmungen erfolgt die Reevaluierung:

- HF < 100 : Wiederholen der 5 Initialbeatmungen
- (HF > 100: siehe nächster Punkt)

Dann wieder Reevaluierung:

- HF > 100: evtl. APGAR Score erheben, Übergabe an Neonatologen
- HF < 100 und > 60: Fortsetzen der Beatmung, allerdings ohne Herzdruckmassage. Die Beatmungen sind nun auch nicht mehr prolongiert sondern in einer Frequenz von 30 pro Minute.
- HF < 60 : Beginnen der Herzdruckmassage inkl. Beatmung. Sagen „Herzkreislaufstillstand" und den Prüfer*die Prüferin anweisen, entweder die Beatmung oder die Herzdruckmassage durchzuführen, man selbst macht dann logischerweise das jeweils andere.
  Beatmung wie oben, allerdings nicht prolongiert.
  Kompression mit beiden Daumen auf den Thoraxhälften, die restliche Hand umgreift den Thorax und stützt so von hinten.
  Wiederbelebung im Rhythmus 3:1 (3 Kompressionen, 1 Beatmung)

Wichtig: Reevaluierung der Herzfrequenz alle 30 Sec (sowohl bei nur Beatmung als auch bei der Reanimation): mit Stethoskop hinhören und nach Frequenz fragen oder EKG ist bereits geklebt und nachfragen.

Nach dem 2. Reanimationsdurchgang: Sagen, dass man Adrenalin, Nabelvenenkatheter und Intubation vorbereiten würde. (Nur sagen, nicht machen.)

Nach einigen Reanimationszyklen wird der*die Prüfer*in wahrscheinlich unterbrechen, dann sagen, dass man eben intubieren etc. würde und an die Intensivstation übergeben.

Theoriewissen/Hintergrund

Wenn die Sauerstoffsättigung in den angegeben Lebensminuten (entspricht im Simulationsfall einfach den Minuten auf der Stoppuhr) unter dem Grenzwert ist, sollte bei der Beatmung und Reanimation zusätzlich der Sauerstoff auf 100% aufgedreht werden.

Adrenalin Dosierung: 10-30 µg/kg Köpergewicht, daher kann es auch sinnvoll sein, am Anfang nach dem Gewicht zu fragen.

APGAR-Score

Punkte	Appearance (Aussehen)	Pulse (Herzfrequenz)	Grimace (Absaug-reflexe)	Activity (Muskeltonus)	Respiration (Atmung)
0	weiß/blau	keiner	keine	schlaff	keine
1	Akrozyano-se	> 100/min	Grimassie-ren	leichte Flexion	insuffizient
2	rosig	< 100/min	Schreien	aktive Bewe-gung	suffizient

Sauerstoffsättigung in den jeweiligen Lebensminuten

2 min.	< 60 %
3 min.	< 70 %
4 min.	< 80 %
5 min.	< 85 %
10 min.	< 90 %

Reanimationsalgorithmus

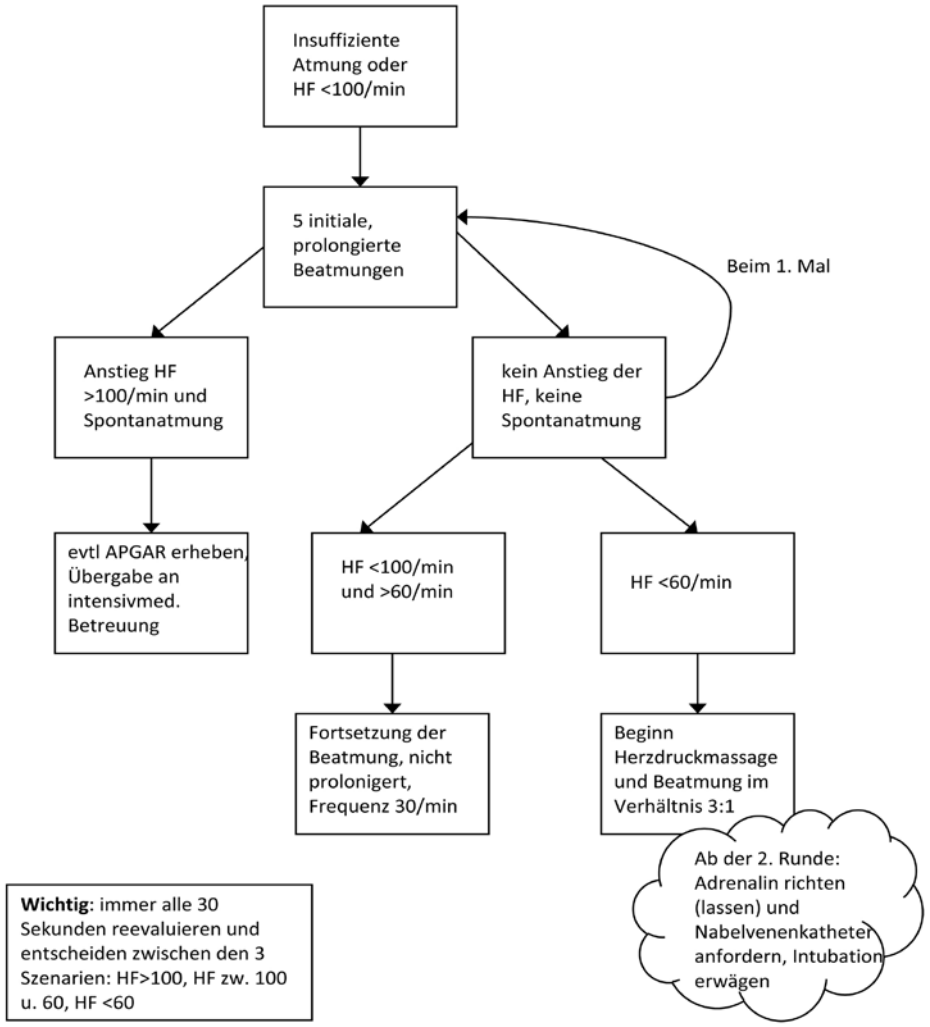

Tipps

Achtet darauf, was die Prüfer*innen machen, wenn ihr ihnen etwas anweist, sie machen nämlich gerne absichtlich was falsch, z. B. Pulsoxy an falscher Stelle, Beatmung ineffizient etc.

Universitätsklinik für Medizinische Psychologie und Psychotherapie

KOMMUNIKATION – SOMATOFORME STÖRUNGEN

Bei dieser Station führt man ein Gespräch mit einer Simulationspatientin oder einem Simulationspatienten über die Diagnose einer somatoformen Störung, entsprechend dem Gespräch in KSR 3. Die Patientin wird meistens von Frau Dr. Tritthart (oder angeblich auch ihrer Tochter) gespielt, ein*e weitere*r Prüfer*in bewertet das Gespräch und gibt auch Feedback.

Anleitung

Man bekommt einen Zettel vorgelegt, auf dem Informationen zur Patientin*zum Patienten vermerkt sind. Außerdem stehen dort einige Untersuchungen, die seit der letzten Konsultation durchgeführt wurden. Diese sind alle unauffällig. Nun soll man der Patientin*dem Patienten die Befunde erklären, die Diagnose mitteilen und Therapievorschläge machen. Außerdem ist eine Sozial- und Arbeitsanamnese inklusive Erfragung von Belastungs- und Stressfaktoren erwünscht.

Ein richtiger Ablauf ist bei dieser Station sehr schwer zu beschreiben, da ein Gespräch natürlich sehr individuell abläuft und auch von der Reaktion des Gegenüber abhängig ist. Hier wird nur ein möglicher Gesprächsablauf skizziert und auf mögliche Stolperfallen eingegangen. Diese Tipps sind tatsächliche Anmerkungen von Prüfer*innen, die eure Kollegen*innen bei vergangenen OSCE-Prüfungen bekommen haben.

Möglicher Gesprächsablauf inklusive Tipps

- Beginnt das Gespräch mit einer allgemeinen, offenen Frage z. B. Wie geht es Ihnen? Warum sind Sie heute hier?
- Erklärt der Patientin*dem Patienten in Ruhe die Befunde und, dass nichts Pathologisches gefunden wurde. Unterstreicht im Gespräch, dass es durchaus positiv ist, dass nichts Ernsthaftes gefunden wurde und dass die bisherigen Untersuchungen zwar notwendig und wichtig waren, aber nun keine weiteren Abklärungen mehr stattfinden sollen.
  Tipp: Denkt daran, bei der Erklärung der Befunde möglichst deutsche Begriffe und keine lateinischen Wörter zu benutzen. Man muss wirklich gut darauf achten, da viele Begriffe für uns einfach schon so normal sind. Ein paar „Übersetzungs"-Beispiele, die für das Gespräch relevant sein könnten:
  - o Sonographie = Ultraschall
  - o Gastroskopie = Magenspiegelung
  - o Coloskopie = Darmspiegelung
  - o Leukos, CRP etc. = Entzündungszeichen im Blut
  - o CT = Röntgenaufnahme von „…"
  - o pathologisch = krankhaft
- Stellen und Erklärung der Diagnose „Somatoforme Störung"
- Fragen nach möglichen Belastungen und Stress
- Erheben einer Arbeits- und Sozialanamnese.
  Tipp: Stellt hier möglichst offene Fragen, z. B. „Wie leben Sie?" oder „Wie ist Ihre Wohnsituation?" anstatt Suggestivfragen wie „Wohnen Sie alleine?" oder „Haben Sie Kinder?"
- Anbieten von Therapiemöglichkeiten
  - o Psychotherapie
  - o Autogenes Training
  - o Entspannungstherapie
  - o Schmerztagebuch
  - o Selbsthilfegruppen

  Tipp: Sucht euch ein oder zwei Therapiemöglichkeiten aus, die ihr der Patientin*dem Patienten vorschlagen wollt. Wenn man zu viel aufzählt, könnte das die Patientin*den Patienten überfordern.

Universitätsklinik für Neurochirurgie

GRADUIERUNG EINES*EINER KOMATÖSEN PATIENTEN* PATIENTIN

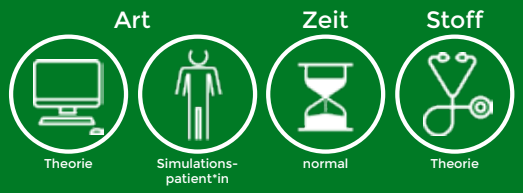

Prüfungssituation

Man bekommt einen Fall eines Patienten*einer Patientin und muss eine strukturierte Untersuchung vornehmen. (Siehe Neurologie)
Anschließend bekommt man vier Bilder von Bildgebungen und muss diese beschreiben (siehe Seite 83).

Anleitung

(1) Bewusstseinslage:

- klar (= alert)
- getrübt (soporös, somnolent)
- bewusstlos (nicht erweckbar): = KOMA

Glascow Coma Scale

(wird auch für Gehörlose und Kinder verwendet, nur anders bewertet); setzt sich aus 3 Teilen zusammen; die jeweils besten Punkte werden addiert, also maximal 15 und minimal 3(!).
Bewertung: Summe aller Reaktionen (3–15 Punkte)

- 15–13 Punkte: leichtes Schädelhirntrauma (Bewusstlosigkeit bis zu 1 Stunde) → Patient*in auf offene Normalstation
- 12–9 Punkte: mittelschweres Schädelhirntrauma (Bewusstlosigkeit bis zu 24 Stunden) Normal/Intensiv je nach Klinik
- 8–3 Punkte: schweres Schädelhirntrauma 24 Stunden oder Hirnstamm- Dysfunktion 6 Std.) → Intensivstation (Intubationspflicht wegen Aspirationsgefahr)
- <7 Punkte: leichtes Koma,
- 6–7 Punkte: mittelschweres Koma,
- <6 Punkte: tiefes Koma: unbedingt Intubation!

(2) Vitalparameter

- Atmung? Kreislauf?
- Blutdruck, Herzfrequenz, Sättigung ...

(3) Pupillenverhalten:

- Form: o. B.; eng; weit; entrundet; Aff.-/Efferenz-Defekt
- An-/Isokorie
- ein Auge/ beide Augen betroffen „bds. Scheinwerfer“= in Richtung Hirntod
- Lichtreaktion: prompt; verzögert; fehlend
- entrundet

NEUROCHIRURGISCHE BASISUNTERSUCHUNG BEI LÄHMUNGS-ERSCHEINUNGEN AN DER UNTEREN EXTREMITÄT

Anamnese und Untersuchung

Siehe: Neurologische Untersuchung. Danach stellt man seine Verdachtsdiagnose: radikuläres Syndrom. Es erfordert weitere Bildgebung, um genau zu sagen, wodurch dieses Syndrom ausgelöst wurde.
Vermutlich handelt es sich um einen Bandscheibenvorfall L5/S1, DD: Spondylarthrose, Spondylose, Spondylolisthese, Tumor, Metastase, Osteoporose, Fraktur/Trauma, Bechterew, (Borreliose, Zoster, Crohn, Colitis Ulc., Harnleiterstein, Nephrologische Probleme, Gynäkologische Probleme, Aortenaneurisma, etc.) Psychogen, Pensionswunsch

Therapie

Erst konservativ, d. h. Bettruhe, Schmerzmedikation, Physiotherapie, Rückenschule
Sobald Red Flags auftreten, also Conus- / Caudasyndrom oder neurologische Ausfälle oder plötzlicher Schmerznachlass nach vorherigem Bestehen (Nervenwurzeltod) muss operiert werden.

OPs

Nukleotomie

1) Hautschnitt, Präparation bis Wirbelsäulensegment gut sichtbar (Fenestration)
2) Durchtrennung des Lig. flavum
3) Freilegen der Nervenwurzel, sanft zur Seite klemmen
4) Bandscheibenprolaps darstellen, Diskektomie

Laminektomie

Entfernung der Lamina des Wirbelbogens bei Stenosen (Pseudoclaudicatio)

1) Hautschnitt, Präparation bis Wirbelsäulensegment gut sichtbar (Fenestration)
2) Eröffnung des recessus lateralis
3) Spondylodese

Bildgebung

Es gibt 4 mögliche, neurochirugisch relevante radiologische Aufnahmen zur Auswahl.
Zuerst muss man erklären um welche Aufnahme es sich handelt und danach die eingezeichneten Strukturen benennen.
Auf der nächsten Seite seht ihr die gefragten Bilder mit der jeweiligen richtigen Antwort zur Aufnahmeart.

Flash-Datein der gefragten Bilder mit zusätzlichen anatomischen Infos (die auch gefragt werden) zum Durchklicken findet ihr im VMC (https://vmc.medunigraz.at/moodle/course/view.php?id=896).

Ein MRI der LWS, sagittal, T2-Gewichtung

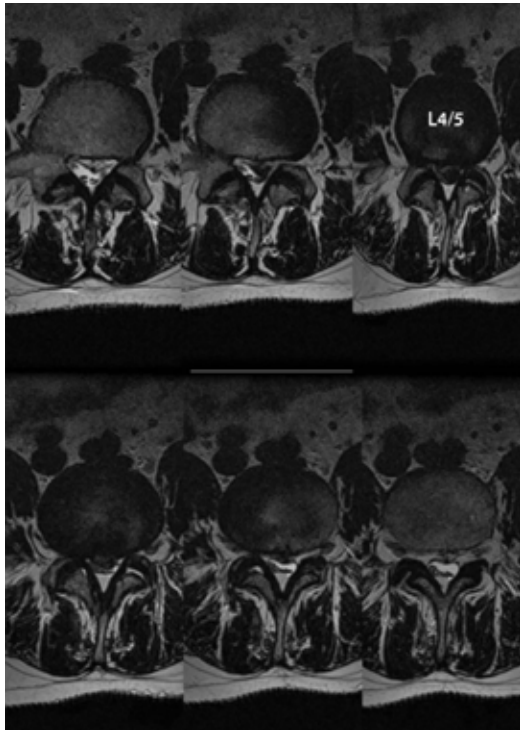

Ein MRI der LWS, axial (oder transversal), T2-Gewichtung

Röntgen der Lendenwirbelsäule im seitlichen Strahlengang

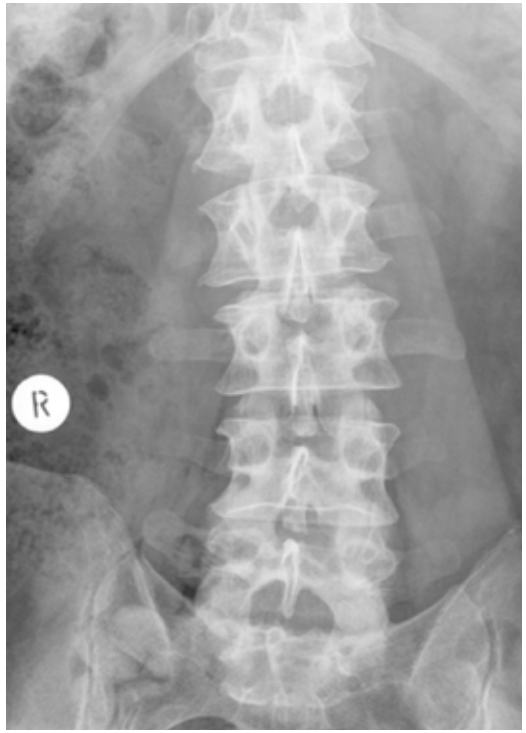

Röntgen der Lendenwirbelsäule im p. a. Strahlengang

© https://vmc.medunigraz.at/moodle/course/view.php?id=896

Universitätsklinik für Neurologie

NEUROLOGISCHE UNTERSUCHUNG

1. bei Kopfschmerz

Art | Zeit | Stoff

Simulations-patient*in | normal | Praxis | Theorie

Prüfungssituation:

Man muss einen neurologischen Status bei einem Patienten / einer Patientin erheben. Hierfür bekommt man einen Fall (entweder Kopfschmerz oder Lumbago) zugewiesen. Entweder, man muss eine strukturierte Anamnese machen, oder eine strukturierte Untersuchung.
Ursache der Fälle können sein: Multiple Sklerose (MS), Guillan-Barré-Syndrom, Subarachnoidalbutung (SAB) oder Bandscheibenvorfall.

1. Anamnese

Bei der Anamnese nach dem SAMPLE- und PQRS-Schema vorgehen. Zusätzlich befragt man den Patienten*die Patientin nach dem Vegetativum:
Klare Fragen mit Ja/Nein-Antworten stellen
1) Miktion
2) Defäkation
3) Schweißsekretion
4) Sexualfunktion
5) Übelkeit, Erbrechen

2. Neurologische Untersuchung

a. Kopf

Man beginnt die neurologische Untersuchung beim liegenden Patienten*bei der liegenden Patientin. Man hebt den Kopf passiv von der Unterlage an. Wenn Patient*in sich dem Widerstand schmerzhaft entgegensetzt, ist der Test positiv. Lehrmitte-Zeichen: KEIN Meningismus: wenn elektrisierende Missempfindungen beim Beugen des Kopfes auftreten: Zeichen für MS, Tumoren, Fehlbildungen.
Weitere Dehnungszeichen können positiv sein: Differenzierung zu Wurzelirritationen!

- Laségue-Test: passives Anheben des gestreckten Beines, Schmerz hemmt das Anheben von der Unterlage= positiv. Ist sowohl ein Meningismustest, als auch ein Test des N. ischiadicus, der Winkel des gehobenen Beins ist ausschlaggebend.
- Brudzinski-Zeichen: Beugen von Hüfte und Knie bei passivem Beugen des Kopfes= positiv
- Kernig-Zeichen: Beugen der Hüfte, passiver Streckversuch des Knies wird schmerzreflektorisch gehemmt = positiv

Danach testet man auf Klopfschmerzhaftigkeit des Kopfes.

b. Hirnnerven

Man testet grob alle 12 Hirnnerven durch, wobei meist die Prüferin*der Prüfer einen bis zwei Hirnnerven vorgeben. Achtung: dann NUR diese testen.

1. N. olfactorius (I): Anamnestische Überprüfung des Geruchssinnes
2. N. opticus (II): Sehbahn, grobe Visusprüfung (wie viele Finger sehen Sie?), Gesichtsfeldüberprüfung (Fingerperimetrie), Fundus
3. N. oculomotorius (III): Augenmotilität (oben, oben lateral, oben medial, medial, unten, unten lateral), Pupillomotorik (mit Pupillenleuchte in die Augen leuchten und direkte und indirekte Lichtreaktion prüfen), Lidheber
4. N. trochlearis (IV): Augenmotilität unten medial (M. obliquus superior)
5. N. abducens (VI): Augenmotilität lateral (M. rectus lateralis)
6. N. trigeminus (V):
   a. Hirnnervenaustrittspunkte palpieren und beklopfen (Schmerzhaftigkeit?),
   b. Sensibilität:Gesicht im Seitenvergleich bestreichen
   c. Kaumuskelfunktion: (M. Masseter palpieren und Patient*in fest zusammenbeißen lassen)
7. N. facialis (VII):
   a. Gesichtsmuskeln: Stirn runzeln, Augen zusammen-

kneifen, Nase rümpfen, Wangen aufblasen, Zähne zeigen, Kussmund

b. Geschmack anamnestisch (innerviert die vorderen 2/3 der Zunge)

8. N. vestibulocochlearis (VIII):
   a. Normales Hören aus dem Anamnesegespräch beurteilbar, nach Hörverschlechterung fragen, Haare reiben (zwei Haare neben dem Ohr des/der Patienten/in reiben und fragen, ob er es hört),
   b. nach Schwindel fragen, Nystagmus: spontan, provozierbar bei Augenmotilitätsprüfung
9. N. glossopharygeus (IX): Gaumensegel: Zunge rausstrecken „A" sagen, Gaumensegel beurteilen: Kulissenphänomen (= weicher Gaumen und Uvula weichen zur gesunden Seite ab), (Würgereflex prüfen möglich, wird aber eher weniger gehandhabt).
10. N. vagus (X): Stimmlippen: nach Heiserkeit fragen
11. N. accessorius (XI):
    a. M. sternocleidomastoideus: Hand auf Wange legen und Patient*in auffordern dagegenzudrücken
    b. M. Trapecius, pars descendens: Hände auf die Schultern legen und Patientin/en Schultern heben lassen
12. N. hypoglossus (XII): Zunge bei geschlossenem Mund gerade herausstrecken

Horner-Syndrom: Dieses ist ein Syndrom einer Sympathikusläsion und zeigt sich in Ptosis, Miosis und Enophthalmus.

c. *Inspektion*

Den Patienten*die Patientin bitten, sich auszuziehen und aufzustehen. Man inspiziert die Haltung und den Stand: Schonhaltung, Skoliose. Danach bittet man ihn/sie, eine gerade Strecke entlang und wieder zurück zu gehen. Bei manchen wird das nicht möglich sein, z. B. beim Fall akuter Rückenschmerz gibt es manche, die sagen, sie können nicht aufstehen.

(1) Gangprüfung (Hinken, Ataxie)
(2) Zehengang
(3) Fersengang
(4) Romberg-Test

Füße geschlossen, Hände ausgestreckt nach vorne, Handflächen nach oben, Augen schließen und für eine halbe Minute stehen bleiben. Beginnt die Person stark zu schwanken, ist der Test positiv und spricht für eine Störung des Kleinhirns.

(5) Unterberger-Tret-Versuch

Augen schließen, 50 Mal auf der Stelle treten: wenn man mehr als 45° zur Ausgangsposition rotiert ist, ist der Test positiv und spricht für eine Störung des Kleinhirns.

Für weitere Diagnostik ist es wichtig, zwischen einer zentralen und peripheren Störung / Erkrankung zu unterscheiden.

Peripher	Zentral
Läsion des 2. Motoneurons (zwischen motorischen Vorderhornzelle und Muskel)	Läsion des 1. Motoneurons (motorischer Kortex und Vorderhornzelle)
Schlaffe Lähmung Atrophie (-) Muskeleigenreflexe (-) Muskeltonus Fibrillieren / Faszikulationen möglich Keine Pyramidenbahnzeichen Sensibilitätsstörungen Schmerzen	Spastizität (nicht initial) OE: Beuger, UE: Strecker Keine Atrophie (erhaltener monosynaptischer Reflex) (+) Muskeleigenreflexe (+) Muskeltonus Keine Faszikulationen Pyramidenbahnzeichen positiv

Periphere Lähmungen / Erkrankungen können noch weiter differenziert werden: Nervenwurzelläsionen führen zu sensiblen Störungen und Schmerzen in Dermatomen mit positiven Dehnungszeichen; periphere Nervenläsionen bedingen fleckenförmige Sensibilitätsstörungen im autonomen Innervationsgebiet des betroffenen Nervs.

d. *Motorik*

i. Tonus

Den Patienten *die Patientin bitten, die Extremitäten vollständig zu entspannen. Man hebt die Extremitäten einzeln und lässt sie fallen. Schlaff: fällt einfach wieder auf die Unterlage, Spastisch: bleibt in der Luft. (Taschenmesserphänomen)

ii. Trophik

Muskelatrophien werden gesucht, kommen vorwiegend bei den Mm. interossei und den Thenar- bzw. Hypothenarmuskeln vor.

iii. Palpation

Man klopft die Wirbelsäule und entlang der Valleix'schen Punkte (Verlauf N. ischiadicus) ab. Klingelknopfphänomen: elektrisierender Schmerz auf Druck des Lig. flavum des entsprechenden Segmentes

iv. Motilität

Die Beweglichkeit aller Gelenke wird mittels Durchbewegung geprüft. Rigor: Zahnradphänomen

v. Kraft

Hier überprüft man die Kraft im Seitenvergleich vereinzelter Muskelgruppen, man beginnt immer damit, dass der Patient*die Patientin die Extremität, die überprüft wird, aus einer liegenden Position für ca. 10 Sekunden anheben soll. Danach testet man dann die Kraft gemäß MRC-Einteilung:

0/5 keine muskuläre Aktivität, Plegie
1/5 sichtbare oder tastbare Kontraktionen / Bewegungen

2/5 Bewegung möglich, wenn Schwerkraft ausgeschaltet (ohne Eigengewicht)
3/5 Bewegung möglich gegen Schwerkraft, schwach (mit Eigengewicht)
4/5 Bewegung gegen leichten Widerstand
5/5 normale Kraft

Ist ein Anheben gegen die Schwerkraft möglich, sollte man den Patienten *die Patientin anweisen, die Augen zu schließen bei gehobenen Armen oder Beinen. Sinkt ein Arm / ein Bein ab, ist das ein Zeichen für eine zentrale Parese.
Wenn man sich sicher ist, dass es sich um eine zentrale Nervenschädigung handelt, dann muss man die Muskelgruppen nur grob testen. Man testet immer zwei Muskelgruppen an sowohl der oberen, als auch unteren Extremität. Handelt es sich um eine periphere Schädigung, sollte man alle Kennmuskeln testen.
Man testet immer im Seitenvergleich gegen Widerstand des Untersuchers *der Untersucherin.

Mögliche Beispiele:
- Arm vorhalten lassen und gegen Widerstand nach oben drücken
- Hand des Untersuchers *der Untersucherin drücken
- Bein gegen Widerstand heben
- Fußschaufel gegen Widerstand nach oben / unten drücken

e. *Koordination*
Gleich im Anschluss an den Armvorhalteversuch kann man folgende Tests anschließen:
(6) Diadochokinese: Eine imaginäre Glühbirne soll mit beiden Händen gleichzeitig eingedreht werden.
(7) Finger-Nase-Versuch: mit geschlossenen Augen die Nasenspitze abwechselnd mit den Zeigefingern der linken und rechten Hand berühren
(8) Finger-Finger-Versuch: mit geschlossenen Augen mit dem Zeigefinger der linken und rechten Hand den Zeigefinger des Untersuchers *der Untersucherin berühren
(9) Knie-Hacken-Versuch: Patient*in liegt, mit geschlossenen Augen mit der rechten Ferse das linke Knie berühren und dann den Unterschenkel mit der Ferse entlang streichen, das gleiche umgekehrt.

f. Reflexe
Mit dem Hammerschlag auf die Sehne oder den Finger des Untersuchers *der Untersucherin, der die Sehne anspannt, stimuliert man die Muskelspindel durch die Dehnung und die Afferenz wird zur Synapse weitergeleitet, umgeschaltet und eine motorische Antwort wird sichtbar. Man testet wieder im Seitenvergleich und bei lockerem Gelenk in Mittelstellung.
Ist es schwierig den Reflex auszulösen, kann man mit dem Jendrassik-Handgriff (Finger ineinander verschränken und fest auseinanderziehen) oder durch festes Zusammenbeißen der Zähne Reflexe verstärken.

i. Eigenreflexe
Darunter versteht man monosynaptische Reflexe, das heißt dass sich die Afferenzen und die Efferenzen in einem Rückenmarkssegment schließen.

(1) Trizepssehnenreflex (TSR): C7, Schlag auf die Trizepssehne, bei Erfolg wird im Ellbogengelenk gestreckt

(2) Bizepssehnenreflex (BSR): C5/6, Schlag auf den Daumen, der direkt auf der Sehne des M. bizeps liegt. Am besten Arm leicht anwinkeln. Beugung im Ellbogengelenk zeigt den Erfolg

(3) Radiusperiostreflex (Brachioradialisreflex, BRR): C6, leichter Schlag auf Radiuskante, distal, auch hier leichte Beugung des Unterarms

(4) Adduktorenreflex (AR): L3, Schlag direkt oberhalb des Condylus medialis femoris führt zu einer Adduktionsbewegung

(5) Patellarsehnenreflex (PSR): L4, bei leicht gebeugtem Knie Schlag auf die Sehne des M. rectusfemoris, was zu einer Streckung im Kniegelenk führt

(6) Achillessehnenreflex (ASR): S1, Schlag auf die vorgespannte Achillessehne am leicht überschlagenen Bein, bei Erfolg zeigt sich eine Plantarflexion
ii. Fremdreflexe
Fremdreflexe sind polysynaptisch, das heißt dass sich der Reflexbogen über mehrere Rückenmarkssegmente erstreckt. Sie sind erschöpfbar. (Sie müssen nicht alle getestet werden)

(1) Bauchhautreflex (BHR): Patient*in liegt entspannt am Rücken, mit einem dünnen Gegenstand (Nadel) schnell von lateral nach medial. 3 Etagen sind möglich: Th8/9, Th10 und Th11/12
Erfolg ist eine Kontraktion der Bauchmuskeln auf der getesteten Seite

(2) Kremasterreflex: L1/L2

(3) Analreflex

(4) Bulbokavernosuseffekt: sensibler Reiz am Dorsum penis führt zu einer Kontraktion des M. bulbocavernosus und der Beckenmuskulatur, entspricht S1/2

iii. pathologische Reflexe
(1) Trömnerreflex: C8: Patient*in auffordern, Finger hängen zu lassen und dann „anschlagen", ein Erfolg zeigt sich durch Beugung der Finger und Adduktion des Daumens

(2) Rossolimoreflex: analog dem Trömnerreflex, UE

(3) Babinskireflex: fest am lateralen Fußrand bis zu den Zehen, dann noch bis zu Großzehe streichen—positiv, wenn Zehen gespreizt werden und Großzehe dorsalflektiert wird. (Babinskireflex kann bei Hypoglykämie positiv sein). Im ersten Lebensjahr ist er noch physiologisch. Weitere, ähnliche Zeichen sind: Oppenheim, Gordon.

g.Sensibilität

• Man überprüft die Sensibilität, indem man die Haut abwechselnd links und rechts im Seitenvergleich und Höhenvergleich (Levels) sanft bestreicht. Seiten nie gleichzeitig berühren, immer zuerst die eine, dann die andere Seite, klar trennen.

Des Weiteren kann man das Temperatur- und das Schmerzempfinden testen.

• Schmerz:

Allodynie: Schmerz, der durch einen Reiz ausgelöst wird, der normalerweise keinen Schmerz erzeugt, z. B. Bestreichen mit Wattestäbchen

Hyperalgesie: übermäßiger Schmerz auf schmerzhaften Reiz

Hyperästhesie: Überempfindlichkeit auf Berührungsreize

Hypästhesie: Verminderung der Berührungs- und Drucksensibilität der Haut

• Tiefensensibilität: Spitz-Stumpf-Diskrimination, Stellung der Gelenke (Augen schließen, mit der einen Seite eine Bewegung vormachen, z. B. Strecken des Zeigefingers, Patient*in muss mit der anderen Hand Bewegung imitieren), Vibration (Stimmgabel), 2-Punkt-Diskrimination: bei geschlossenen Augen Finger an 2 voneinander entfernten Punkten am Unterarm aufsetzen

Theorie

a. Blutungen

• Epiduralhämatom

Zwischen Schädelknochen und Dura mater, durch Ruptur der A. meningea media. Kurzer Bewusstseinsverlust, massive Kopfschmerzen, Unruhe, Erbrechen. Nach 1-2h homolaterale Pupillenerweiterung

• Subduralhämatom

Zwischen Dura mater und Arachnoidea, Ruptur der Brückenvenen.

akut: Bewusstseinsverlust, Beuge- / Strecksynergismen

chronisch: uncharakteristisch, Schwindel, Druck im Kopf, Orientierung und Konzentration eingeschränkt, Sensibilitätsstörungen

• Subarachnoidalblutung

Ruptur eines Aneurysmas in 80%

(Blut in basalen Zisternen)

peitschenschlagartiger vernichtender Kopfschmerz in den Nacken ausstrahlend, Übelkeit, Photophobie, später Vigilanzstörung, Bewusstseinsverlust, Hirndruckzeichen, Erbrechen, RR-Abfall

Auftreten nach körperlicher Anstrengung

Bei 10% Warnblutung=Kopfschmerz-Ereignis Tage-Wochen davor

Pathogenese: Tamponisierung der äußeren Liquorräume > ICP steigt, Hirnödem, Vasospasmus v.a. nach 4-10 Tagen (>Hirninfarkt)

Therapie: OP innerhalb von 72h (Clipping, Coiling, Trapping, Wrapping); Zugang bei offener OP: Stirn-Haargrenze (fronto-termporo-basal)

b. Kopfschmerz

• Migräne:

o familiär disponiert

o periodisch rezidivierend, über Stunden aufbauend

o halbseitig

o pochend, klopfend

o verminderte Leistungsfähigkeit, verstärkt durch Bewegung

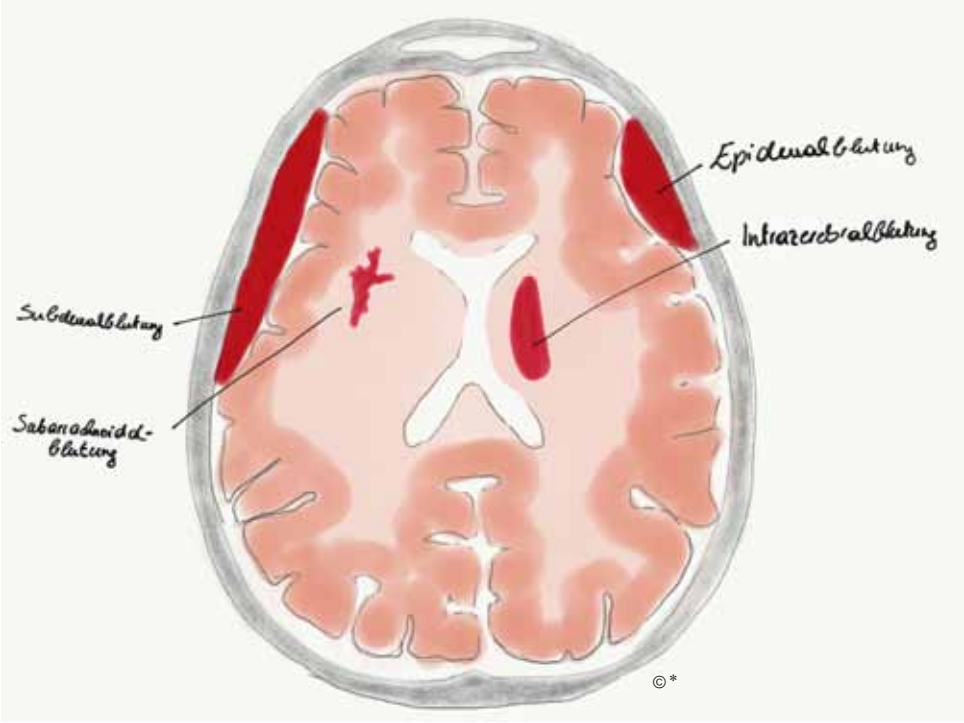

o Auslöser: Stress, Schlafmangel, Käse, Schokolade, Alkohol, Nikotin, Pille, Menstruationszyklus

• Cluster-Kopfschmerz:
o m>w, mittleres Lebensalter
o Schmerz aus Schlaf heraus
o fronto-temporal, orbitale stechende, bohrende Schmerzen, meist seitenkonstant
o 15-180 Minuten, mehrmals täglich, dann wieder Monate Pause
o Symptome: Unruhe, verstärkter homolateraler Tränenfluss, Rhinorrhö, Schwitzen an der Stirn,
o Lidödem, Horner-Syndrom
o Auslöser: Alkohol, Nikotin
o Therapie: 100% Sauerstoff, topisch Lidocain in die Nase

• Spannungs-KS:
o episodisch oder chronisch
o genet. Prädisposition, situativ (Stress, Konflikt etc.)
o bilateral, diffus, drückend ziehend
o selten vegetative Begleitsymptome
o Komorbiditäten: Depressio, Schlafstörung

• Tumorkopfschmerz
o schwallartiges Erbrechen am Morgen

Typ	**Migräne**	**Cluster**	**SAB**	**Spannung**
Lokalisation	halbseitig	einseitig, fronto-occipital, periorbital	Holocraniell, Ausstrahlung in Nacken	bilateral
Beginn/Zeit	Periodisch über Stunden aufbauend	Periodisch, mehrmals täglich kurz, dann Monate Pause	schlagartig	Situativ, Konfliktsituationen, Stress, Depression
Charakter	pochend, klopfend	stechend, bohrend	heftigste KS	diffus
Begleitsymptome	Vomitus, Nausea, Photo- & Phonophobie	Tränenfluss, Lidödem Konj. Infektionen	Nausea, Vomitus, Später Vigilanzstörung, Meningismus	selten
Alter Erstmanifestation	Kinder, Jugendliche	Mittel		
Sonstiges	familiär		Warnblutung Tage zuvor? Menigismus ist ähnlich entwickelt aber langsam	

2. bei Lumbago

Theorie

a. Konus-Kauda

- Konussyndrom:
  Läsion in Höhe des 1. LWK
  Anästhesie und Analgesie im Reithosenareal, keine motorischen Ausfälle
  Analreflex und Bulbokavernosusreflex fehlen bei einer Blasen- und Mastdarmlähmung mit Stuhlinkontinenz und Überlaufblase. Gleichzeitig oft radikuläre Ausfälle durch Läsion der benachbarten Kaudawurzeln L3- S1
- Kaudasyndrom:
  Läsion multipler Wurzeln unterhalb des 2. LWK
  Abhängig von den betroffenen Wurzeln (ab L4) kommt es zu entsprechenden Ausfällen.
  Segmentale Paresen im Bereich von Unterschenkel und Fuß, ggf. auch Kniebeuger und Gesäßmuskeln.
  Entsprechende segmentale Sensibilitätsstörungen.
  Bei vollständigem Kaudasyndrom liegt eine Blasen- und Mastdarmlähmung vor; bei unvollständigem Kaudasyndrom kann sie fehlen.
  Sensibilitätsstörung im Reithosenareal
  Keine Achillessehnenreflexe

b. Bandscheibe

Protrusio = Vorwölbung
Prolaps: mit Ruptur des Anulus fibrosus

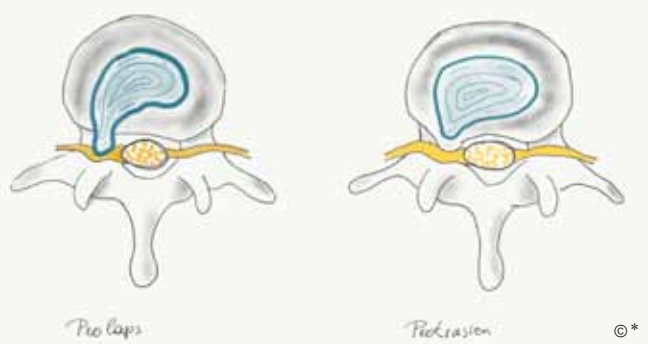

c. Nervenwurzelläsionen

- 75% in der LWS
- Nervenwurzeln werden lumbal meist von Bandscheiben komprimiert
- Am häufigsten: mediolaterale Vorfälle (komprimieren die Wurzel, die dem Spinalraum eine Etage tiefer verlässt) – L5, S1
- Der mediale Bandscheibenvorfall bedingt ein Kaudasyndrom mit Blasen- Mastdarm-Lähmung und Reithosenanästhesie.

Klinik lumbal:

Lumbago mit Zunahme bei Husten, Pressen; radikuläres Schmerzsyndrom (Ischialgie); oft paravertebraler Hartspann, Klopf-/Druckschmerz über der WS und positive Nervendehnungszeichen.
Kribbelmissempfindungen im Ausbreitungsgebiet der betroffenen Nervenwurzel mit Sensibilitätsstörungen im entsprechenden Dermatom, motorische Ausfälle der Kennmuskeln und Reflexausfälle treten je nach Schweregrad hinzu.

Klinik zervikal:

Steilstellung des HWS, paravertebraler muskulärer Hartspann mit lokalem Klopf-/Druckschmerz, Beschwerdezunahme bei Drehung, Neigung des Kopfes nach hinten oder zur betroffenen Seite.

- C5-Syndrom:
  Schmerzen an der Schulter- und Oberarmaußenseite mit Hypalgesie über dem M. deltoideus. Parese des M. deltoideus
- C6- Syndrom:
  Schmerzausstrahlung zum Daumen mit Sensibiltätsstörung von 1. und 2. Finger. Parese der Armbeugung mit Abschwächung von BSR, RPR.

- C7- Syndrom:
  Schmerzausstrahlung zum Mittelfinger mit Hypalgesie in diesem Bereich, Parese des M. triceps brachii mit Abschwächung des TSR. Thenaratrophie.
- C8- Syndrom:
  Schmerzen zum Klein- und Ringfinger mit Hypalgesie im Bereich von Kleinfinger und anschließender Hand-/ Unterarmpartie, Paresen des Hypothenar und der Fingerbeuger mit Abschwächung des Trömmer- Reflexes.
- L3- Syndrom:
  Über die Oberschenkelvorderseite zum Knie ziehende Schmerzen, Hypalgesie an der Oberschenkelstreckseite oberhalb des Knies, Paresen von Hüftbeugern und Adduktoren mit Abschwächung des Adduktorenreflexes. Umgekehrtes Lasegue-Zeichen positiv.
- L4- Syndrom:
  Schmerzausstrahlung zur Unterschenkelvorderseite medial der Tibiakante mit Sensibilitätsstörung an der vorderen Unterschenkelinnenseite. Parese der Kniestrecker mit Abschwächung des PSR. Lasegue und umgekehrter Lasegue positiv.
- L5- Syndrom:
  Schmerzausstrahlung über die Unterschenkelaußenseite zum großen Zeh mit Sensibilitätsstörung am lateralen Unterschenkel und medialen Fußrücken. Parese des M. extensor hallucis longus. Das Lasègue Zeichen ist positiv.
- S1- Syndrom:
  Schmerzausstrahlung an der äußeren Rückseite des Beines zum kleinen Zeh mit Sensibilitätsstörung am Fußaußenrand und am Generalstreifen. Parese der Plantarflexion und Abschwächung des ASR. Lasègue positiv.

Kennmuskeln

Manche Muskeln werden primär durch ein Rückenmarkssegment innerviert und gelten deswegen als sogenannter Kennmuskel für dieses Segment.

C5 M. deltoideus
C6 M. biceps brachii, M. brachioradialis
C7 M. triceps brachii, M. pronator teres
C8 Mm. interossei, Hypothenarmuskulatur
L3/4 M. vastus medialis / lateralis
L4 M. tibialis anterior
L5 M. extensor hallucis longus, M. tibialis posterior
S1/2 M. triceps surae

Dermatome

© http://cargocollective.com/minks/Dermatom-Patientenlagerung

Bildgebung

a. Röntgen (auch von den Übergangswirbeln): lumbal in 2 Ebenen, zervikal in 4 Ebenen (Schrägaufnahmen zur Beurteilung der Foramina intervertebralia)
   Ergänzend Funktionsaufnahmen, Beckenübersicht, Ileosakralgelenk, Hüfte
b. Bei Ausfällen: CT, ggf. mit Kontrastmittel
   Lumbal darf der Sagittaldurchmesser des Spinalkanals in der CT 10 mm nicht unterschreiten (absolute Spinalkanalstenose)
c. MRT (bei klinisch nicht eindeutig zu bestimmender Läsionshöhe)

Universitätsklinik für Orthopädie
und orthopädische Chirurgie

DURCHUNTER-SUCHUNG DES KNIES

Art | Zeit | Stoff

Simulations-patient*in | normal | Praxis | Theorie

Bei dieser Station geht es darum, strukturiert ein Knie zu untersuchen. Am Anfang werden einige Theoriefragen gestellt, unter anderem wird die Anamnese dabei theoretisch abgedeckt.

Ablauf

Begrüßung

Vorstellen und erklären, warum die Untersuchung gemacht wird.

Anamnese (SAMPLE)

- Wo sind die Schmerzen?
- Seit wann?
- Welche Intensität? (VAS 1- 10)
- Wie ist der Schmerzcharakter (Ziehend? Pochend? ...)
- Wodurch werden die Schmerzen gelindert oder verstärkt?
- Welche Begleitsymptome liegen vor (Fieber, Schwäche, ...)?

Inspektion

Den Patienten*die Patientin bitten, die Hose und ggf. Strumpfhose auszuziehen und aufzustehen, mit geschlossenen Beinen. Man betrachtet beide Knie im Seitenvergleich sowohl von vorne, als auch von der Seite.

a. Beinachse:

Frontal wird eine Achse durch den Hüftkopf, die Patella und die Mitte der Sprunggelenksgabel imaginär gelegt; diese sollte eine Gerade bilden. Wenn die Patella nach lateral abweicht, handelt es sich um ein Genu varum, wenn sie nach medial abweicht um ein Genu valgum.
Ursachen für Achsenfehlstellungen können sein: idiopatisch, symptomatisch, Störung Wachstumsfuge (bei Osteomyelitis, Tuberkulose), Vitamin B Mangel, Rachitis, Mb. Paget, kompensatorisch, Klumpfuß, Adduktionskontrakturen, Valgusstellung Fuß, posttraumatisch degenerativ.

- Genu valgum (X-Bein)

Ist physiologisch zwischen dem 2.-10. Lebensjahr. Es handelt sich meist um eine Deformierung im Bereich des distalen Femurs.
Therapiert wird es durch: Schuhinnenranderhöhung, Supracondyläre Umstellungsosteotomie, Valguskorrektur auf mechanische Beinachse

- Genu varum (O-Bein)

Ist physiologisch bei Neugeborenen und ist meist eine Deformität der proximalen Tibia. Therapiert wird es durch: Schuhaußenranderhöhung, Prox. Tibiakopfosteotomie, Pendelosteotomie, Korrektur der mechanischen Beinachse.

Sagittal wird wieder eine gedachte Achse durch die gleichen Punkte gelegt. Abweichungen nach ventral bedeuten, dass ein Streckdefizit vorliegt, nach dorsal ein sogenanntes Genu recurvatum.

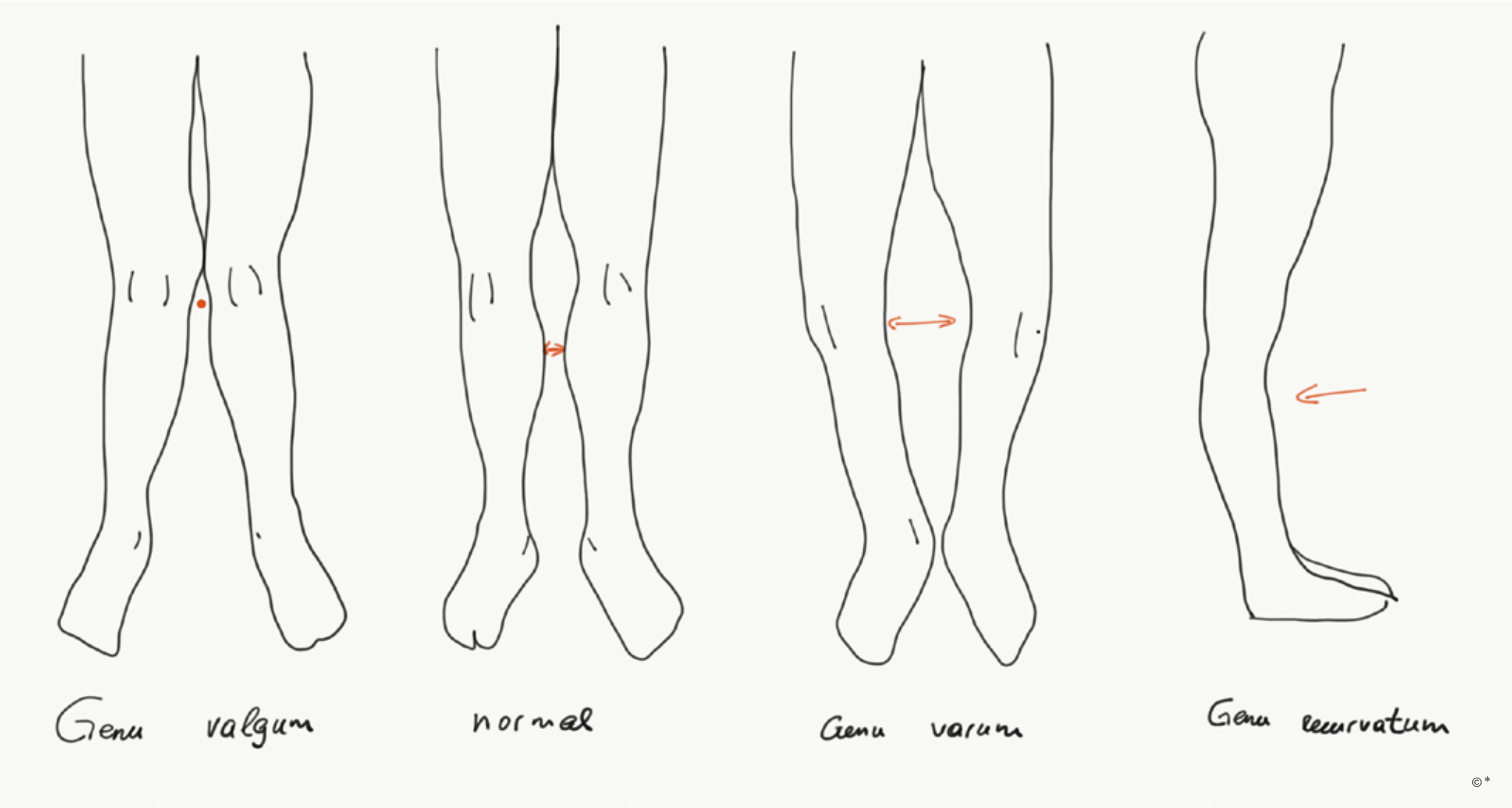

b. Gelenkkontur
Die Form und Größe des Gelenks werden im Seitenvergleich betrachtet um etwaige Schwellungen oder Ergüsse zu erkennen.

c. Patellastand
Bereits im Stehen kann geprüft werden, ob sich beide Patellae gleich hoch und beide mittig befinden.

d. Hautbeschaffenheit
Wieder im Seitenvergleich wird geschaut, ob es Entzündungszeichen gibt, akute Verletzungen oder Narben. Auf eine Rötung wird ebenfalls geachtet.

e. Muskulatur
Hierbei achtet man auf mögliche Atrophien der Oberschenkelmuskulatur.

Palpation
Man bittet den Patienten*die Patientin, sich hinzulegen und die Beine locker liegen zu lassen.

a. Gelenkserguss / retropatelläre Arthrosezeichen
Mit der linken Hand fixiert man die Patella von proximal, wodurch der suprapatelläre Anteil der Gelenkskapsel ausgestrichen wird, und drückt mit der rechten Hand auf die Patella. Bei vorliegendem Gelenkserguss beginnt die Patella zu „tanzen".

Alle Bilder auf dieser Seite: © **

Zohlen-Zeichen: bei fixierter Patella den Patienten *die Patientin bitten, die Oberschenkelmuskulatur anzuspannen- dies führt zu einem Anpressen der Patella an das Kniegelenk. Bei Schmerzen spricht das für eine retropatelläre Arthrose.

b. Überwärmung
Beide Knie im Seitenvergleich und im Höhenvergleich nach Überwärmung testen.

c. Krepitation
Die Knie werden nacheinander angehoben und durchbewegt – bei Knochenreibegeräuschen, bzw. Krepitationen, spricht das für das Vorliegen einer Arthrose.

d. Druckschmerzpunkte
Die Knie werden vorsichtig im Seitenvergleich abgetastet, ob es irgendwo zu Druckschmerzhaftigkeit kommt. Besonders den Gelenksspalt (medial und lateral) und die Ansatzpunkte der Seitenbänder, des Ligamentum patellae und des Pes anserinus werden abgetastet.

e. periphere MDS (=Motorik / Durchblutung / Sensibilität)
Hierbei kann man darauf hinweisen, dass die MDS Prüfung auch durchgeführt werden könnte, hierfür bei der OSCE aber die Zeit nicht ausreicht. Neurologische Untersuchung!

Funktionstests

a. Bewegungsumfang (Neutral-Null-Methode)
In Rückenlage testet man die maximale Extension / Flexion der Knie im Seitenvergleich. Normal ist bei der Extension ein Umfang von bis zu 5°, bei Flexion 140° - also spricht man von einem 5/0/140 Umfang nach der Neutral-Null-Methode. Gehemmt wird die Extension vom medialen Kreuzband und den Seitenbändern, die Flexion von den lateralen Anteilen beider Kreuzbänder, den Weichteilen und hängt zusätzlich noch von der Verkürzbarkeit der ischiokruralen Muskulatur ab.

b. Seitenbänder

Wieder im Seitenvergleich wird das mediale Seitenband mittels Valgusstresstest, das Laterale mittels Varusstresstest sowohl in gestrecktem Zustand als auch unter 20° Beugung (Böhler-Zeichen) ausgetestet. Dabei fixiert man das Knie am Oberschenkel und drückt den Unterschenkel in eine Abduktionsbewegung (Valgusstress), bzw. in eine Adduktion (Varusstress). Man beurteilt das Ergebnis nach Aufklappbarkeit: klappt es nicht auf, ist es bandstabil.

Alle Bilder auf dieser Seite: © **

c. Kreuzbänder

Die Kreuzbänder kann man entweder nach Lachmann oder mit dem Schubladentest überprüfen, nur ein Test notwendig:

- Lachmann-Test
  Test einer möglichen Läsion des vorderen Kreuzbandes.
  Das Knie des*der am Rücken liegenden Patient*in wird um 20-30° gebeugt und am distalen Oberschenkel fixiert. Mit der anderen Hand zieht man den Oberschenkel nach vorne, oben. Überprüfung im Seitenvergleich, bei vermehrter Beweglichkeit ist das ein Zeichen einer Ruptur des vorderen Kreuzbandes.
- Schubladentest
  Test einer möglichen Läsion eines der Kreuzbänder.
  Man winkelt das Bein des*der am Rücken liegenden Patient*in um 90° an und fixiert es, indem man sich auf den Fuß des Patienten*der Patientin setzt. Nun greift man nach dem proximalen Tibiaanteil und zieht den Unterschenkel zu sich (vordere Schublade, vorderes Kreuzband) und drückt sie dann von sich weg (hintere Schublade, hinteres Kreuzband). Das wird wieder im Seitenvergleich getestet. Bei zu starker Beweglichkeit ist das Knie für die jeweilige Schublade positiv.

d. Meniscus

- Schmerzhaftigkeit bei Hyperextension (Vorderhorn) / Hyperflexion (Hinterhorn) / Gelenksspaltdruckschmerz (Außenmeniskus)
- Steinmann I
  Hier überprüft man, ob und welcher Meniscus schmerzhaft ist.
  Das Knie wird angehoben, der Oberschenkel fixiert und mit der rechten Hand führt man mit einem Griff am Fuß (nicht Unterschenkel!) eine Innenrotation bzw. Außenrotation durch. Bei lateralen Schmerzen bei der Innenrotation handelt es sich um Läsionen des Außenmeniskus, bei medialen Schmerzen während der Außenrotation um Läsionen des Innenmeniskus.

- McMurray-Test
  Gleich wie Steinman I, nur drückt man zusätzlich auf den medialen Gelenksspalt: spricht auch für Innenmeniscusschäden.
- Steinmann II
  Hier testet man, ob es sich wirklich um eine Meniscusläsion handelt bei positivem Steinmann I: Ergab Steinmann I eine Schmerzhaftigkeit, so bewegt man das Knie aus einer Streckung in maximale Beugung, während man den Unterschenkel fest in das Kniegelenk drückt. Wandert der Schmerz während der Beugung nach hinten, also mit der Bewegung des Meniscus mit, spricht das für eine Meniskusläsion.
- Payr-Zeichen
  Hier prüft man nach einer Läsion des Innenmeniskushinterhorns. Den Patienten*die Patientin bitten, sich im Schneidersitz hinzusetzen. Man drückt dann das Knie nach unten; bei Schmerzhaftigkeit ist der Test positiv.

- Apley-Test
  Den Patienten*die Patientin bitten, sich auf den Bauch zu legen. Man winkelt das Knie um 90° an und übt axialen Druck aus, währenddessen rotiert man den Unterschenkel.

Quellen: Skript VMC, Herzlinksskript

Alle Bilder auf dieser Seite: © **

Universitätsklinik für Radiologie

BILDINTER-PRETATIONEN

1. Thorax

Bei dieser Station wird eine Power-Point-Präsentation gemeinsam mit dem Prüfer durchgeklickt. Am Anfang findet sich eine kurze Fallvignette, die schon Hinweise auf die Pathologien geben kann und danach kommen unterschiedliche Bilder zu diesem Fall und grundlegende Fragen zu den Bildern. Man muss diese Bilder grundsätzlich radiologisch (z. B. Welche Aufnahmeart?) und anatomisch beschreiben (z. B. Wo am Bild befindet sich das Herz?) und am Ende auch eine (nicht allzu schwere) Verdachtsdiagnose (z. B. Pneumonie) stellen.

Auf der Prüfliste der MedUni-Website stehen zwar nur das Thoraxröntgen, das Abdomen Leer Röntgen und das Schädel CT, es können allerdings auch andere Aufnahmen wie beispielsweise Thorax CT oder Schädel MR gefragt werden, die Fragen dazu sind grundsätzlich aber nicht schwer. Die drei „offiziellen" Aufgaben werden im Folgenden genau erläutert, auf andere mögliche Aufnahmen wird nur kurz eingegangen.

Thoraxröntgen

Trick: „von außen nach innen" – 10 Blicke durch die Brust

1. Art und Qualität der Aufnahme
   a. Aufnahmeart: posterior-anterior/p.a. (im Stehen), anterior-posterior/a.p. (im Liegen) oder im seitlichen Strahlengang? Diese Information steht meist auf den Bildern rechts oben im Eck, einfach ablesen. Eine Aufnahme in p. a. hat gegenüber einer Aufnahme in a. p. den Vorteil, dass die Herzgröße wirklichkeitsgetreuer dargestellt wird. Bei einer a. p.-Aufnahme erscheint das Herz größer, als es eigentlich ist.
   b. Qualität: über- oder unterbelichtet? Dies erkennt man einfach daran, ob das Bild sehr hell oder sehr dunkel ist.
   c. Orthograde Einstellung: Befinden sich die Processi spinosi mittig zwischen den beiden Claviculae? Wenn ja ist die Aufnahme orthograd, ansonsten verdreht und die Lunge kann aufgrund der unterschiedlichen Transparenz eventuell schwerer beurteilt werden.
   d. Aufnahme in In- oder Exspiration? (Erkennbar an der Anzahl der sichtbaren Rippen) Normalerweise wird eine Aufnahme in Inspiration angestrebt, da man einfach mehr von der Lunge sieht, bei speziellen Fragestellungen, beispielsweise Pneumothorax, werden auch Aufnahmen in Exspiration angefertigt.
2. Skelett und Weichteile
   a. Mögliche Pathologien: (Rippen-) Frakturen, subkutanes Emphysem
3. Zwerchfelle und Randsinus
   a. Zwerchfell:
      i. Gibt es einen Hochstand? Rechts steht das Zwerchfell normalerweise etwas höher als links (wegen der Leber), bei einem Pneumothorax würde auch das ipsilaterale Zwerchfell höher stehen.
      ii. Gibt es eine subdiaphragmale Luftsichel? Dies wäre ein Hinweis auf freie Luft im Abdomen. CAVE: nicht verwechseln mit der Luft im Magen.
   b. Randsinus:
      Sind beide Randsini frei und spitz? Bei einem Erguss wären sie beispielsweise nicht spitz, sondern abgeflacht durch den Flüssigkeitsspiegel. Bei einem Pneumothorax (in der Liegendaufnahme) wären sie besonders tief: „deep sulcus sign".
4. Pleurablätter
   Die Pleurablätter sind normalerweise NICHT sichtbar. Bei einer Pathologie (z. B. Verdickung, Entzündung) könnten sie sichtbar werden, sowie wenn sich die Pleura parietalis von der Pleura visceralis abhebt.

5. Lunge
   Sind über den Lungenfeldern Verschattungen (Infiltrate) zu erkennen? Infiltrate können ein Hinweis auf eine Pneumonie oder auch Tumore und Metastasen sein.
6. Gefäßzeichnung
   Ist die Gefäßzeichnung bis in die Peripherie hin zu verfolgen? Wenn nicht, könnte es ein Hinweis auf einen Pneumothorax sein.
7. Hili
   Sind die Hili in normaler Höhe, normal konturiert und normal konfiguriert?
8. Mediastinum
   a. Ist das Mediastinum mittelständig? Ein Abweichen auf eine Seite könnte ein Hinweis auf einen Pneumothorax der Gegenseite sein.
   b. Ist das Mediastinum schlank? Ein verbreitertes Mediastinum könnte Hinweis auf einen Tumor sein.
9. Trachea
   Ist die Trachea mittelständig und komplett durchgängig? Pathologisch wären beispielsweise Strikturen.
10. Herzsilhouette
    a. Herzgröße: Das Herz sollte max. 50 % des Gesamt-Thoraxdurchmessers ausmachen.
    b. Herzshiloutte: Wo ist die Begrenzung des rechten/linken Vorhofs/Ventrikels? Wo sollten diese Begrenzungen sein? Verbreiterungen geben Hinweise auf Hypertrophie/Dilatation des Herzmuskels. (Bsp. „schuhförmiges Herz“) Wo ist der Aortenknopf?

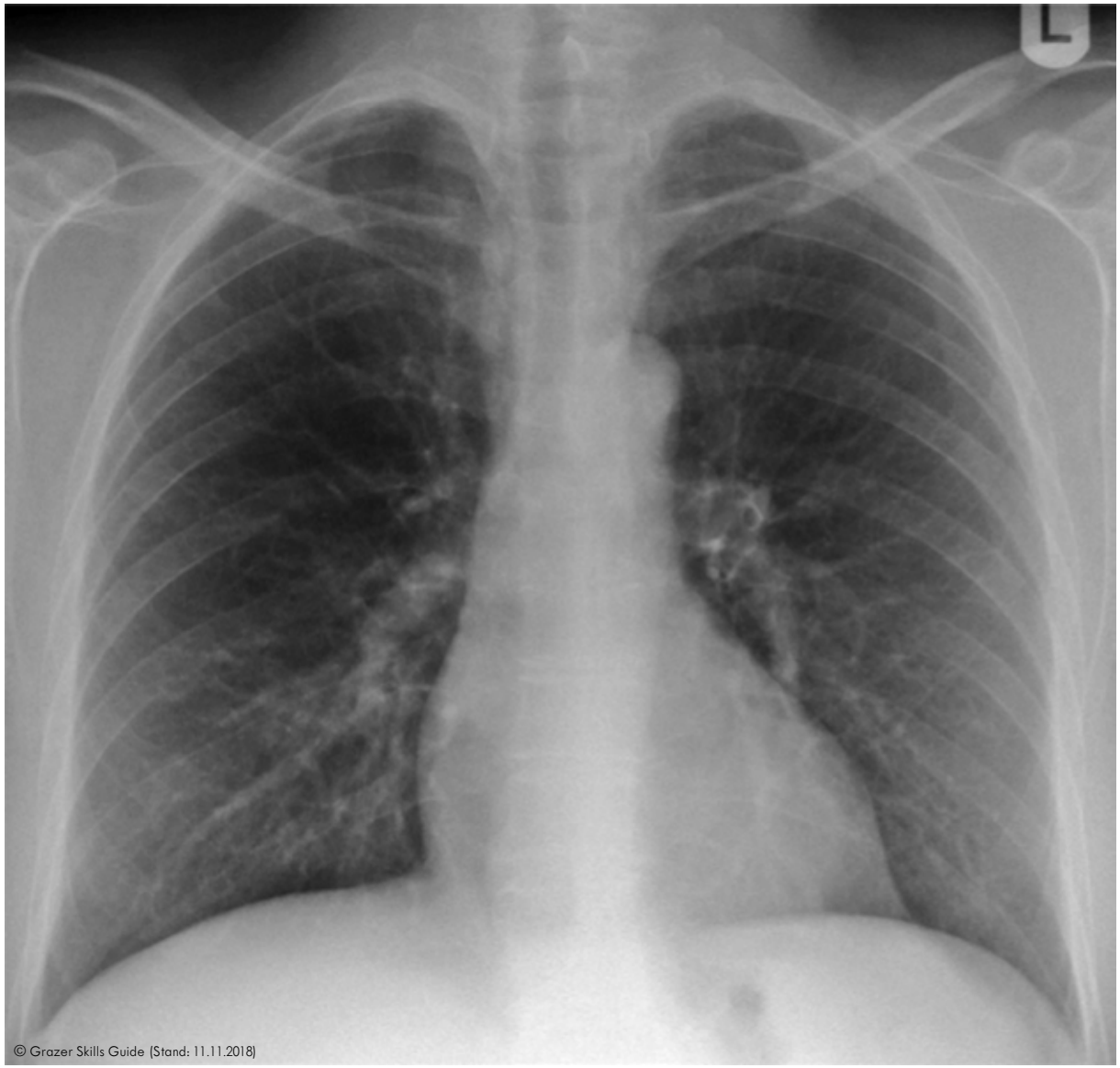

© Grazer Skills Guide (Stand: 11.11.2018)

2. Abdomen-Leerröntgen

- Beurteilung der Aufnahme: Art, Qualität, Psoasschatten...
- Sind im Darmlumen Flüssigkeitsspiegel zu sehen? Dies wäre ein Hinweis auf einen Ileus.
- Befindet sich freie Luft in der Bauchhöhle? Die Luft sammelt sich immer an der höchsten Stelle. Bei einer Aufnahme in Linksseitenlage sollte man den Patienten daher vorher mind. 10 Minuten liegen lassen, damit die Luft aufsteigen kann.
  - o Im Stehen: subdiaphragmale Luftsichel
  - o Im Liegen: seitliche Bauchwand (oben am Bild), über den Darmschlingen

  Freie Luft im Abdomen kann sowohl nach Operationen im Bauchbereich vorkommen, als auch pathologisch nach einer Darmperforation (Beispiele: iatrogene Wandperforation nach Koloskopie, Appendixperforation bei Appendizitis)
- Sind Verkalkungen zu erkennen? Röntgendichte Nieren-, Harnleiter- und Harnblasensteine können an entsprechender Stelle im Abdomen leer Röntgen identifiziert werden. CAVE: Verwechslungsmöglichkeit mit Phlebolithen im kleinen Becken.
- Andere pathologische Zeichen
  - o „Coffee Bean Sign" bei Sigmavolvolus
  - o Riegler Zeichen: durch intraperitoneale Luft in Kombination mit Luft im Darm wird die Darmwand sichtbar.

© Nevit Dilmen [CC BY-SA 3.0 (https://creativecommons.org/licenses/by-sa/3.0) or GFDL (http://www.gnu.org/copyleft/fdl.html)]

3. Schädel-CT

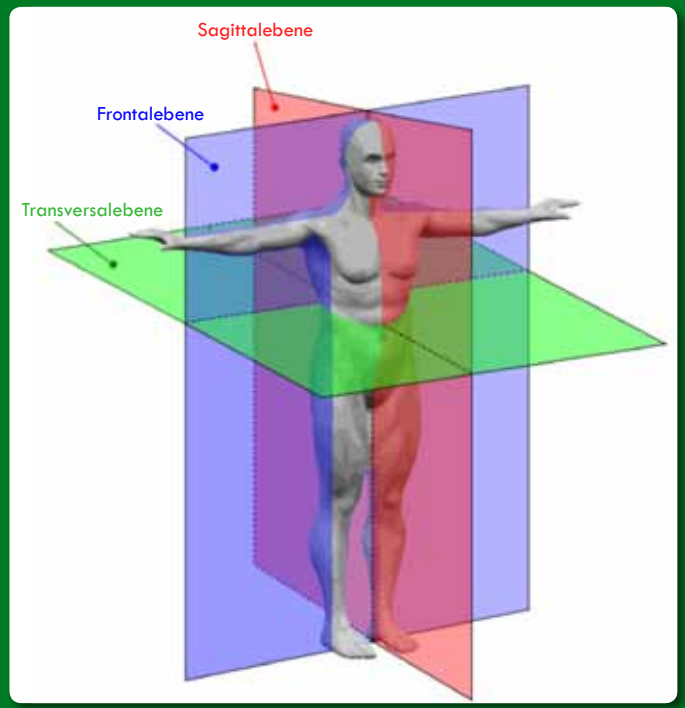

© https://de.wikipedia.org/wiki/Transversalebene

Grundlagen CT

- Aufnahmeebene:
  - o frontal = koronar
  - o transversal = axial = horizontal
  - o saggital
- Fensterung: Je nachdem, welche Struktur man momentan betrachten möchte, gibt es im CT verschiedene Fensterungen.
  - o Knochenfenster: zur Beurteilung der knöchernen Strukturen. Auffallend: man sieht eben den Knochen sehr gut, Weichteil-Strukturen erkennt man hingegen sehr schlecht.
  - o Weichteilfenster: hier kann man die Weichteile am besten beurteilen. Im Bereich des Mediastinums auch Mediastinalfenster genannt.
  - o Lungenfenster: zur Beurteilung des Lungengewebes.
- mit/ohne Kontrastmittel

Mögliche Pathologien im Schädel-CT

Ein Schädel-CT wird hauptsächlich zur Abklärung von intrakraniellen Blutungen eingesetzt, für andere Fragestellungen wie z. B. Tumore wird eher die MRT bevorzugt. Grundsätzlich ist eine frische Blutung im CT hyperdens (= „weiß“, heller als das Hirngewebe), im Laufe der Zeit wird die Blutung isodens (= gleiche Farbe wie das Hirngebwede), bis hin zu hypodens (= dunkler als das umegbende Hirngewebe).
Zu den Blutungen: siehe auch Abbildung auf S. 87.

- Epiduralhämatom
  - o Ursache: Blutung aus A. meningea media, traumatisch
  - o Lokalisation: zwischen dem Periost des Schädelknochens und der Dura mater
  - o Radiologische Darstellung: sichelförmige Blutung
- Subduralhämatom
  - o Ursache: Blutung aus Brückenvenen, traumatisch
  - o Lokalisation: zwischen Dura mater und Arachnoidea mater
  - o Radiologische Darstellung: bikonvexe, „bohnenförmige“ Blutung
- Subarachnoidalblutung
  - o Ursache: Blutung aus einem Aneurysma
  - o Lokalisation: Blut fließt in das Liquorsystem, da der Subarachnoidalraum Liquor enthält → Füllung der Ventrikel mit Blut
  - o Radiologische Darstellung: Farbveränderung des Liquors in den Ventrikeln, Liquor ist normalerweise hypodens (=schwarz), bei Beimengung von frischem Blut wird er hyperdens (=heller, weiß)

Abgesehen vom Schädel-CT sollte man sich auch die grundsätzliche Anatomie vom Thorax-CT und Abdomen-CT anschauen. Es wird gerne nach Strukturen gefragt, beispielsweise: „Zeigen Sie den Truncus pulmonalis.“

Grundlagen MRT

- Aufnahmeebenen siehe CT-Grundlagen
- T1-Gewichtung
  - o Trick: Großteils gleiche Kontraste wie im CT, beispielsweise Fett hell, Flüssigkeiten dunkel.
- T2-Gewichtung
  - o Trick: genau umgekehrt wie alles andere: stationäre Flüssigkeiten z. B. Liquor wird hell dargestellt.

Universitätsklinik für Strahlentherapie-Radioonkologie

PLANUNG VON BESTRAHLUNGS-TECHNIKEN IM UROGENITALBEREICH

Bei dieser OSCE-Station muss die Bestrahlungsplanung entweder für ein Prostatakarzinom oder ein Harnblasenkarzinom durchgeführt werden. Dies ist also eine sehr theoretische Station, bei der am Computer gearbeitet werden muss und ein paar Theoriefragen zu beantworten sind.

Theorie

- Clinical Target Volume (CTV): Klinisches Zielvolumen, also das Organ, das bestrahlt werden soll
- Planning Target Volume (PTV): Planvolumen, das Volumen, das dann tatsächlich bestrahlt wird. Dabei handelt es sich um das CTV inklusive eines je nach Organ definierten Randsaums. Dieser Randsaum ist notwendig, um wirklich das ganze Organ bei der Bestrahlung zu „erwischen", da es durch die physiologische Organlagevariabilität, beispielweise aufgrund unterschiedlicher Füllung des Rektums und der Blase als Nachbarstrukturen des Zielvolumens zu Verschiebungen des zu bestrahlenden Organs kommen kann.

Mögliche Nebenwirkungen von Bestrahlung im Urogenital-Bereich:

- akut: Zystitis, Proktitis, Brennen beim Wasserlassen, vermehrter Harndrang, vermehrter Stuhldrang, selten: Harnsperre
- chronisch: Blutbeimengung beim Harnlassen, Blutauflagerung beim Stuhl, Schrumpfblase

Die Wahrscheinlichkeit von chronischen Nebenwirkungen erhöht sich bpsw. bei Einnahme von Antikoagulanzien oder Diabetes-Erkrankung.

Häufige Theoriefrage: Wo sind die Samenblasen im CT-Bild? (Dann zeigen.)

Bestrahlungsdosis

- Prostata: ca. 70-80 Gy
- Harnblase: ca. 50 Gy

Die Bestrahlungen finden täglich (ausgenommen Wochenende) über mehrere Wochen hin statt. Pro Sitzung werden 1-2 Gy appliziert, so kann man sich ausrechnen, wie lange es dauert, bis die Gesamtdosis erreicht und somit Bestrahlung abgeschlossen ist.

Anleitung

- Durchscrollen durch die CT-Bilder und auswählen einer geeigneten Schicht, in der die Prostata gut dargestellt ist.
- „Add ROI“ anklicken und „CTV Prostata“ benennen. (CTV = clinical target volume)
- Ein Markierungswerkzeug, z. B. Spraydose auswählen und damit die Prostata genau umzeichnen.
- Erneut „Add ROI“ anklicken und „PTV“ benennen. (PTV = planning target volume)
  Rechts daneben den Durchmesser (des Randsaums) auf 5-10 mm einstellen. Meist werden 8 mm benützt, wenn es schon richtig eingestellt ist kommentieren, dass es bereits passt.
- Nun rundherum um die bereits markierte Prostata z. B. mit der Sprühdose einen Sicherheitssaum ziehen.
  Anschließend wieder „Add ROI“ klicken und sagen, dass man nun als schützenswertes Organ das Rektum markieren würde. Diese ROI nun „Rectum“ benennen und wieder mit einem Markierungswerkzeug, z. B. Spraydose das Rektum einkreisen.

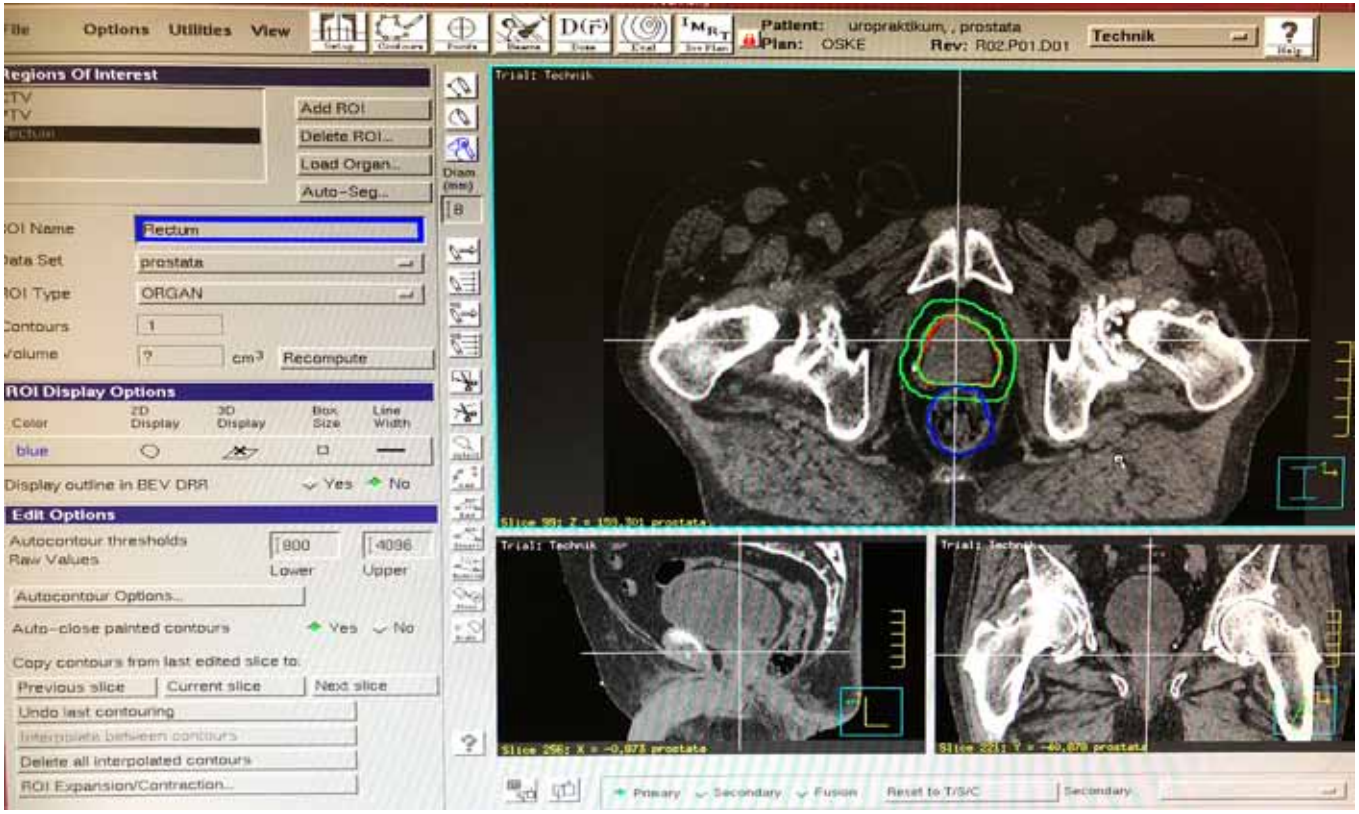

©**

Anleitung

- Durchscrollen durch die CT-Bilder und auswählen einer geeigneten Schicht, in der die Harnblase gut dargestellt ist.
- „Add ROI“ anklicken und „CTV Harnblase“ benennen.
- Ein Markierungswerkzeug, z. B. Spraydose auswählen und damit die Harnblase genau umzeichnen.
- Erneut „Add ROI“ anklicken und „PTV“ benennen. Rechts daneben den Durchmesser (des Randsaums) auf 15-20 mm einstellen. Meist werden 18 mm benützt, wenn es schon richtig eingestellt ist kommentieren, dass es bereits passt.
- Nun rundherum um die bereits markierte Harnblase z. B. mit der Sprühdose einen Sicherheitssaum ziehen. Dabei wird auch die Symphyse in das PTV eingeschlossen. Hier muss allerdings nach innen nachkorrigiert werden, da der Knochen nur zu 1/3 in das PTV eingeschlossen werden darf.
- Nun werden auch noch die iliacalen Lymphknoten zur Bestrahlung markeirt. Hierfür scrollt man am besten so weit nach oben, bis man bei der Aortenbifurkation angelangt ist. Die Aorta und beiden Aa. Iliacae sind gut an den wandständigen Verkalkungen (Atherosklerose) erkennbar. Nun scrollt man von der Bifurkation wieder nach unten und sucht sich eine beliebige Ebene, in der man dann die A. iliaca (inkl. der umgebenden Lymph-

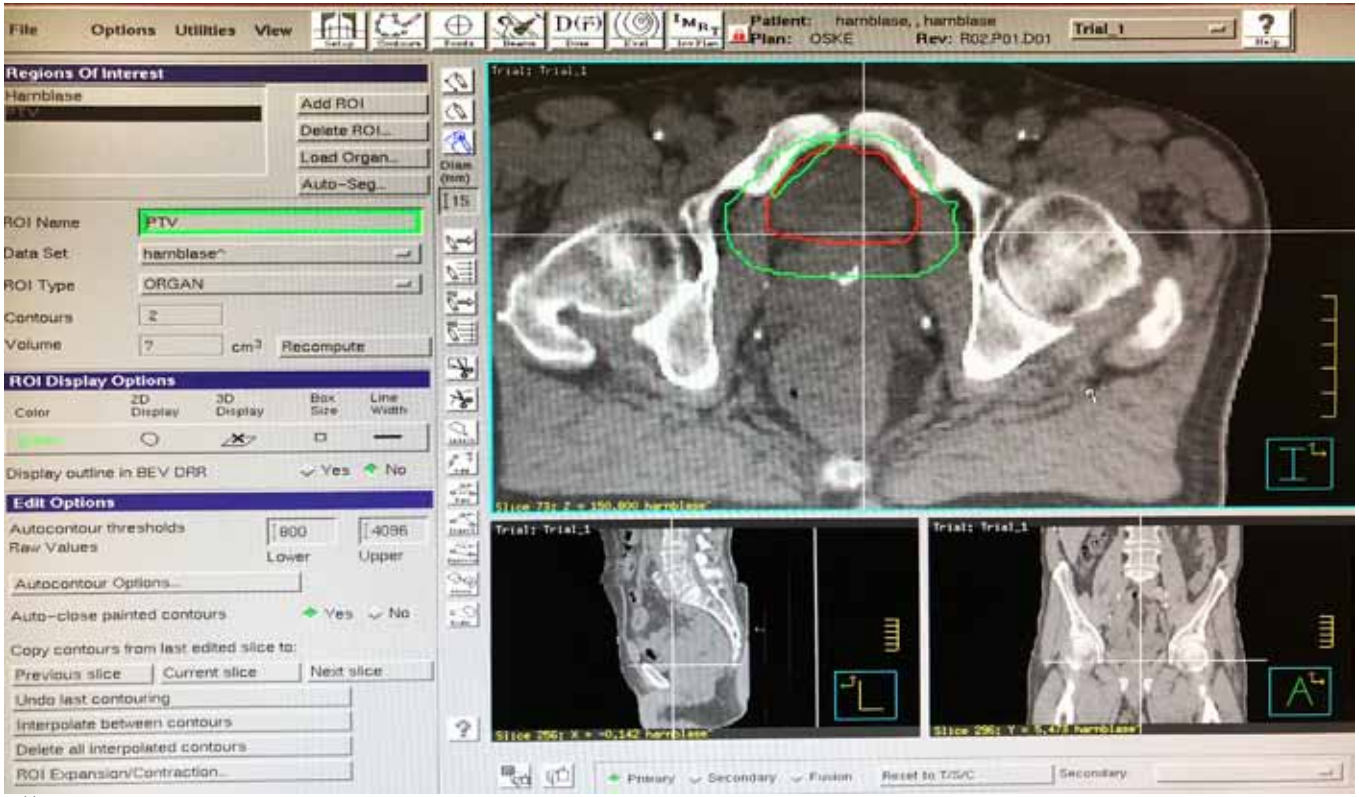

© **

knoten) markiert.

- Anschließend wieder „Add ROI“ klicken und dieses „ROI“ nun „Lymphknoten“ benennen und wieder mit einem Markierungswerkzeug, z. B. Spraydose die Region einkreisen.
- Eventuell Wiederholung mit der anderen Seite.

©**

Universitätsklinik für Urologie

KATHETERISIERUNG

Steriles Katheterset,
Inhalt: Schlitztuch
(sterile) Handschuhe
(Waschhandschuh)
Pinzette aus Plastik
(Gleitgel)
Nierentasse
Kleine Schale mit Pflaumentupfern
Katheter
Aqua dest. (10 ml) in einer Spritze
(sterile Handschuhe)
(Harnbeutel)
(saugfähige Unterlage)
(Alexander-Spritze)

Bei dieser Station ist es schwierig, eine eindeutige Liste an Utensilien anzufertigen, da der Inhalt im sterilen Katheterset teilweise unterschiedlich ist (war z. B. beim Üben im CSC anders als bei der Prüfung) und auch die Anwendung von sterilen Handschuhen zum Katheterlegen nicht immer notwendig ist. Im Zweifelsfall gilt natürlich, lieber „zu steril" als zu unsteril zu arbeiten, aber das ist auch vom Prüfer/von der Prüferin abhängig. Auch andere eingeklammerte Materialen sind nicht immer notwendig, z. B. Harnbeutel bei Einmalkatheterismus, bzw. nicht immer verfügbar.

Art: Puppe
Zeit: normal
Stoff: Praxis, Theorie

Laut unseren Informationen wird bei der OSCE das Katheterlegen nur beim männlichen Patienten geprüft, daher wird in der folgenden Anleitung nur auf diesen Fall eingegangen.

Anleitung

Der*die Prüfer*in ist bei der Aufgabe eure Assistenz. Ihr könnt ihn/sie anweisen

- Hände desinfizieren und Handschuhe anziehen
- Begrüßung und Vorstellung beim Phantom! Anschließend Erklärung des Prozedere. Beispiel: „Aufgrund Ihrer Harnsperre werde ich nun bei Ihnen einen Katheter legen. Dies kann eventuell etwas unangenehm sein, sollte aber nicht wehtun. Bei Schmerzen bitte gleich bescheid geben."
- Sagen, dass man die Umgebung entsprechend vorbereiten würde, z. B. Besuch aus dem Zimmer bitten und Trennwand zum Nachbarbett aufstellen.
- Eventuell eine saugfähige Unterlage unter das Phantom legen, oder zumindest sagen, dass man es tun würde. Manchmal liegt auch schon eine da.
- Sich rechts vom Phantom positionieren und steriles Katheterset nehmen und entweder auf den vorbereiteten Ablagetisch oder unten auf das Patientenbett legen und vorsichtig öffnen.
- Als oberstes sollte das Schlitzlochtuch liegen. Man nimmt das Tuch vorsichtig an den Ecken und versucht es möglichst steril zu halten. Das Tuch wird zwischen die Beine des Phantoms gelegt. Dabei kann man den*die Prüfer*in anweisen, den Penis hochzuhalten.
- Nun kann man entweder um sterile Handschuhe bitten, die sterilen Handschuhe aus dem Katheterset nehmen, falls welche drin sein sollten, oder die unsterilen Handschuhe anlassen. Wenn man sterile Handschuhe anzieht, sollte man einen Waschhandschuh über die rechte Hand ziehen. Bei unsterilen Handschuhen ist das nicht notwendig.
- Nun den*die Prüfer*in bitten, Desinfektionsmittel über die Tupfer zu gießen.
- Anschließend greift man mit der linken Hand den Penisschaft an und sagt, dass man nun die Vorhaut zurückziehen würde. Diese Hand darf nun nicht mehr vom Penis gegeben werden, da sie unsteril ist.
- Mit der rechten Hand nimmt man nun hintereinander 3 in Desinfektionsmittel getränkte Pflaumentupfer und desinfiziert jeweils schneckenförmig von innen nach außen. Die Tupfer werden nach Benützung verworfen bzw. man sagt, dass man sie verwerfen würde. (In der Prüfungssituation werden sie manchmal wieder be-

nützt.) Wenn ihr einen Waschhandschuh habt könnt ihr nun die Assistenz bitten, ihn euch auszuziehen.

- Nun lässt man sich den Katheter reichen. Am besten, man sagt gleich die Art und Größe dazu, ansonsten wird eh vom Prüfer/von der Prüferin nachgefragt. (Beispiel: Tiemann-Katheter, 14 Charrière). Der Katheter wird von der Assistenz geöffnet und auf das sterile Set fallen gelassen.
- Je nachdem, ob das Gleitgel schon im sterilen Set drin ist oder nicht, lässt man es sich reichen und die Assistenz lässt es wieder aus der Packung auf das sterile Set fallen.
- Danach bringt man 1/3 des Gleitgels (dazu sagen) auf den Katheter auf und spritzt 2/3 davon in die Harnröhre. Eventuell kann man die Assistenz bitten, den Katheter hochzuhalten, wenn man sich so leichter tut, das Gleitgel aufzubringen.
- Anschließend nimmt man mit sterilen Handschuhen entweder die Katheterspitze in die Hand oder nimmt mit unsterilen Handschuhen die Pinzette und greift damit die Katheterspitze. Man kann natürlich auch mit sterilen Handschuhen die Pinzette benützen, aber das ist eigentlich überflüssig. Nun führt man den Katheter vorsichtig in die Harnröhre ein, am besten, bis er komplett drin ist und es nicht mehr weiter geht, denn so ist man auf der sicheren Seite.
- Nun sagt man, dass man entweder den Katheter abknicken würde, damit nichts herausrinnt oder man sagt, dass man die Nierentasse unterstellen würde. Dann blockt man den Katheter selbst mit Aqua dest., 10 ml, oder weist die Assistenz an, mit Aqua dest., 10 ml zu blocken und zieht den dann zurück, bis er fest sitzt.
- An dieser Stelle, oder bereits vorher, sollte man erwähnen, dass man die Vorhaut wieder nach vorne schieben würde, um eine Nekrose zu verhindern.
- Danach kann man, wenn er verfügbar ist, einen Harnbeutel anschließen und sagen, dass man ihn unter Blasenniveau aufhängen würde.

Theorie

Was tun bei Bakterien im Katheterharn?
Nichts, da bei einem Katheter immer Bakterien im Urin sind. Nur eine symptomatische Bakteriurie (enstprechend einem Harnwegsinfekt) gehört mit Antibiotika behandelt.

Warum muss man unbedingt die Vorhaut wieder nach vorne schieben?
Da es sonst zu einer Vorhautnekrose kommen kann.

Was mache ich, wenn trotz korrekt gelegten Katheters kein Harn kommt?
Hier kommt die Alexanderspritze zum Einsatz.